KALÇA OSTEOARTRİTİNDE ARTROPLASTİ DIŞI TEDAVİ SEÇENEKLERİ

Doç. Dr. Melih Güven
Yeditepe Üniversitesi Hastanesi
Ortopedi ve Travmatoloji Anabilim Dalı

Osteoartrit

- Enflamatuar eklem artritinin en sık görülen formu
- 50 yaş altında oldukça nadir
- 75 yaş üstü kişilerin %80'inde en az bir eklem osteoartriti
- 75 yaş üstü semptomatik diz ve kalça osteoartrit prevelansı %30

Osteoartrit

- Yaşla birlikte prevelans artmakta
  - Ligamentöz laksite
  - Periartiküler kas ve proprioseptör yetmezliği
  - Kondrositlerin matriks üretiminde azalma
  - Kondrosit fonksiyonlarında bozulma

Osteoartrit

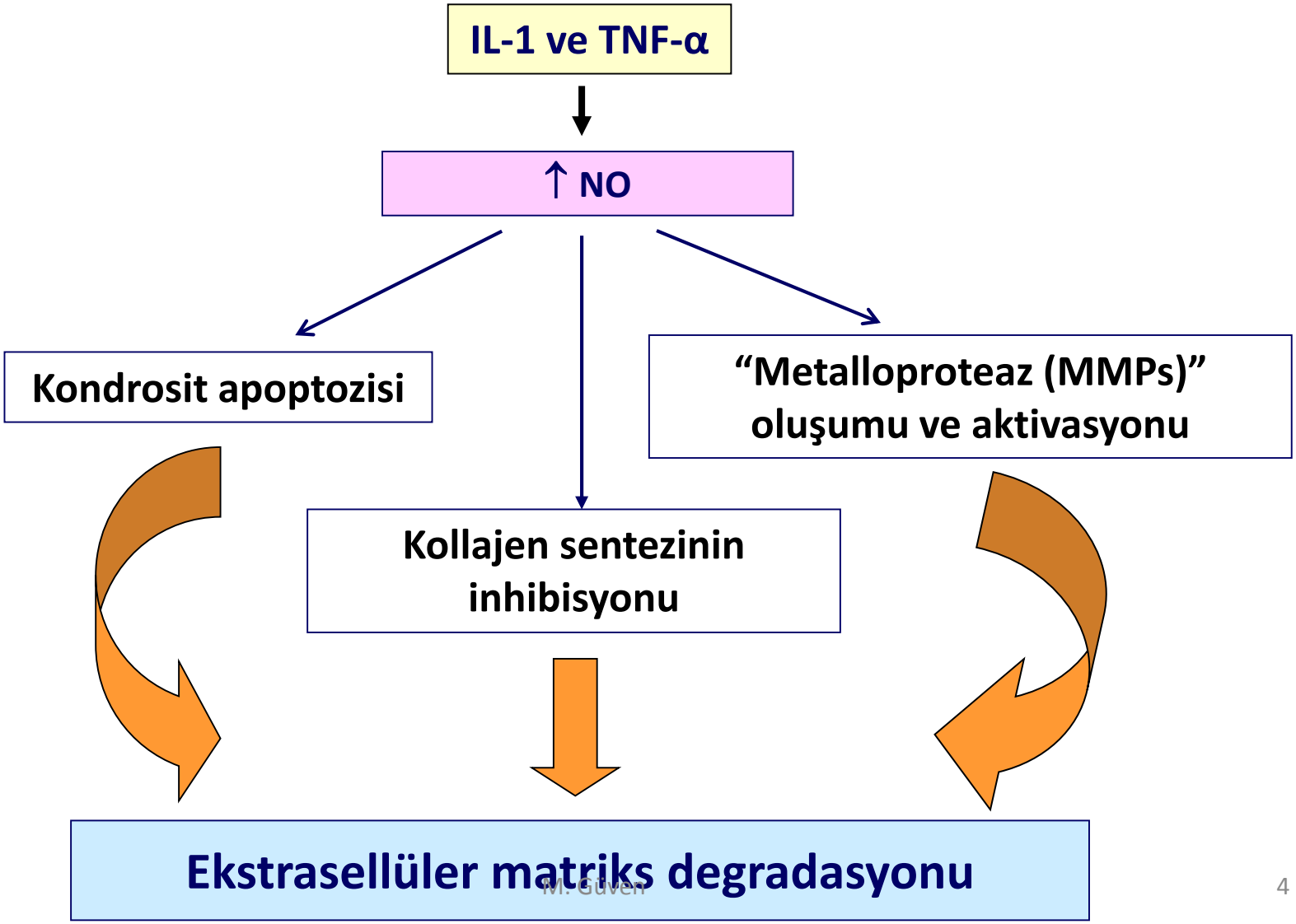

Osteoartrit

- Diğer risk faktörleri
  - Cinsiyet
  - Obezite
  - Genetik faktörler
  - Irk ve kültürel faktörler
  - Yüksek kemik mineral yoğunluğu
  - Eklem travması
  - Mesleksel aşırı kullanım
  - Dizilim bozuklukları ve eklem anomalileri

Osteoartrit

- Etyoloji
  - Heterojen
    - Lokal faktörler (aşırı yüklenme)
    - Sistemik yatkınlık (genetik predispozisyon)
  - Primer (idiopatik)
  - Sekonder
    - Normal eklemde anormal yüklenmeler
    - Anormal eklemde normal yüklenmeler

Osteoartritte genel tedavi algoritması

Kalça osteoartritinde artroplasti dışı cerrahi tedavi seçenekleri

- Cerrahi dislokasyon (Surgical dislocation)
- Kalça artroskopisi
- Kalça osteotomileri
  - Pelvik osteotomiler
  - Proksimal femoral osteotomiler
- Artrodez
- Rezeksiyon artroplastisi

FEMORO-ASETABULER SIKIŞMA

Femoro-asetabuler sıkışma

- Genç-orta yaş erişkinlerde kalça ağrısının önemli nedenlerinden
- Femur başı ve asetabulum arasında eklem hareketleri ile (özellikle fleksiyon) oluşan anormal temas
- Labral dejenerasyon ve yırtık
- Eklem kıkırdak dejenerasyonu
- Sekonder osteoartrit

Femoro-asetabuler sıkışma

- Cam tipi sıkışma

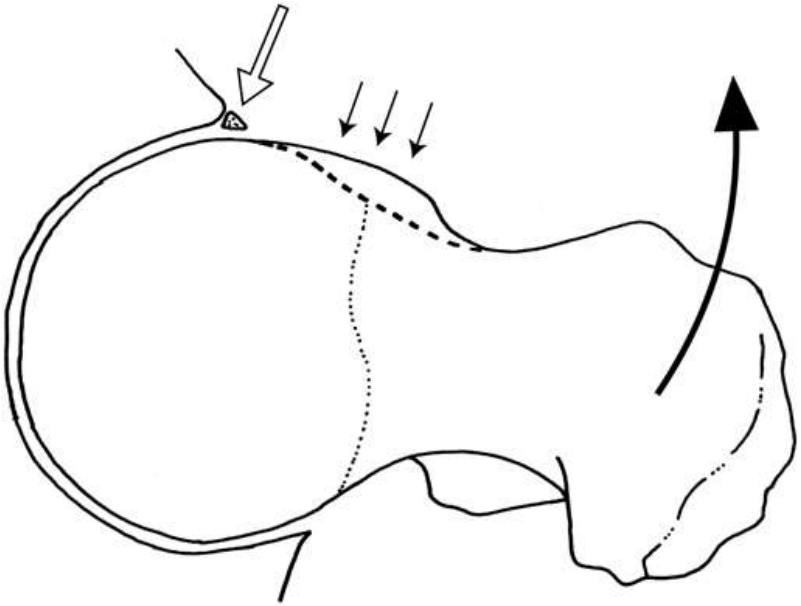

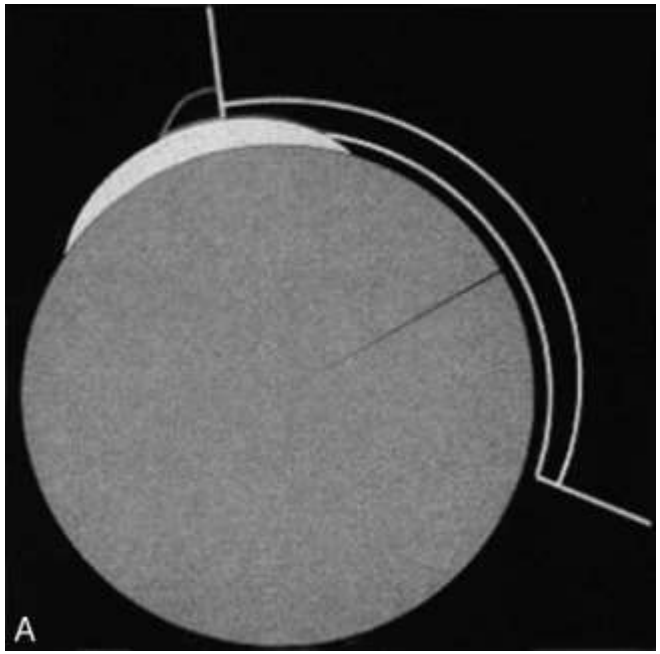

Femoro-asetabuler sıkışma

- Pincer tipi sıkışma

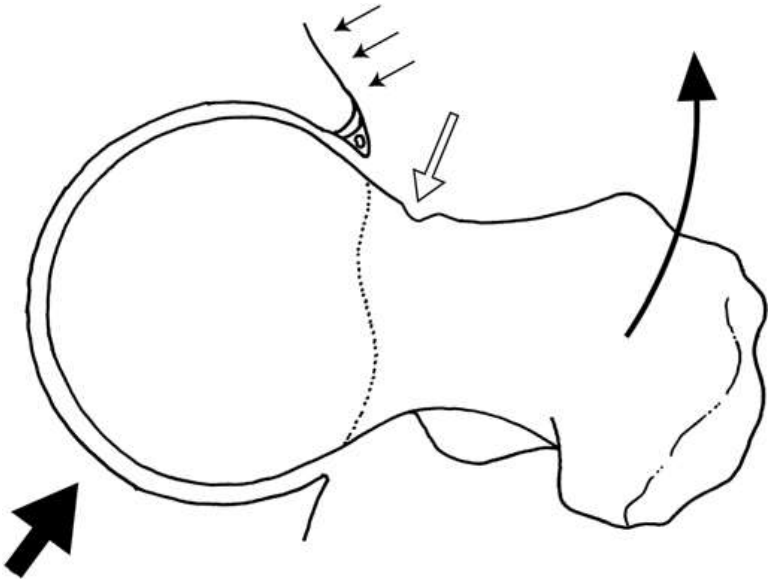

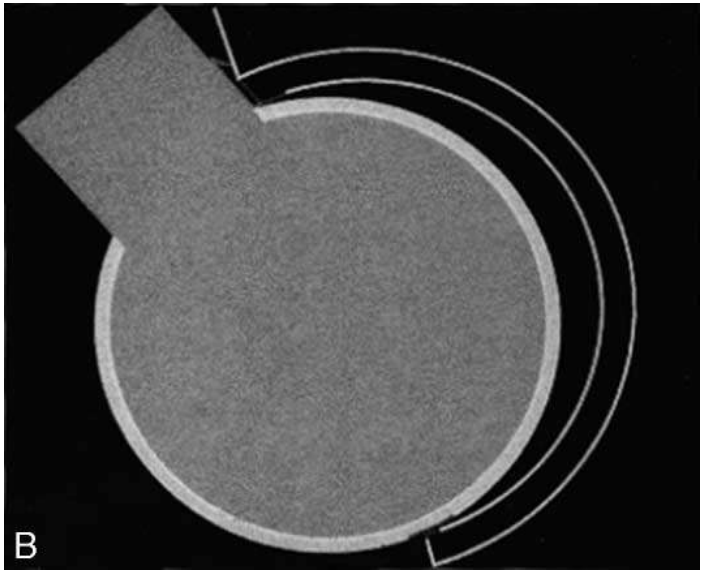

Femoro-asetabuler sıkışma

Sıkışma tipi	Hasta popülasyonu	Etyoloji
Cam	Genç, atletik erkekler	Femur baş-boyun ofsetinin azalması Asferik femur başı SCFE LCP
Pincer	Aktif, orta yaşlı kadınlar	Asetabuler retroversiyon Koksa profunda Asetabuler protrüzyon
Kombine	Her iki hasta popülasyonu	Her iki gruptaki sebeplerin kombinasyonu

Femoro-asetabuler sıkışma

- Radyografik değerlendirme
  - Pelvis AP, frogleg ve iç rotasyon AP kalça grafileri
  - BT ve MRG
  - Cross-over sign
  - Pistol grip
  - Alfa açısı
  - Anterior femur baş-boyun ofseti

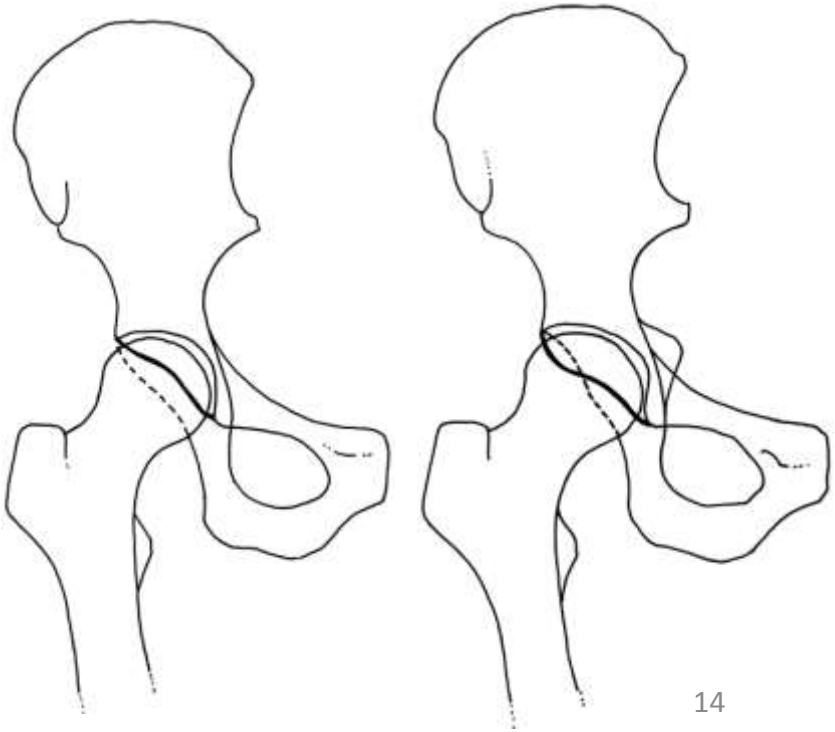

Cerrahi dislokasyon

- Ganz et al., JBJS (Br) 2001; 83: 1119 – 1124.
- Femur başının kanlanmasının bozulmadan dislokasyonu
- Trokanterik osteotomi ve anterior kapsülotomi

Cerrahi dislokasyon

- Endikasyon
  - Sıkışma klinik bulguları mevcut olan genç hastalar
  - Radyografik olarak yapısal sıkışma lezyonu

- Kontrendikasyon
  - >55 yaş
  - Morbid obezite
  - Orta ve ileri düzey kalça eklem dejenerasyonu

Cerrahi dislokasyon

- Trokanterik osteotomi
- Asetabulumun geniş ekspojuru
- Femoral osteokondroplasti
- Asetabuler rim osteokondroplasti
- Labral tamir

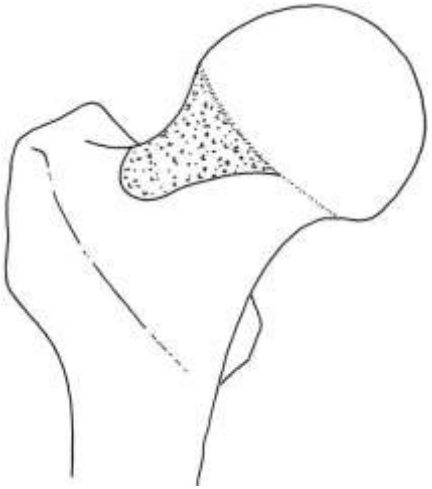

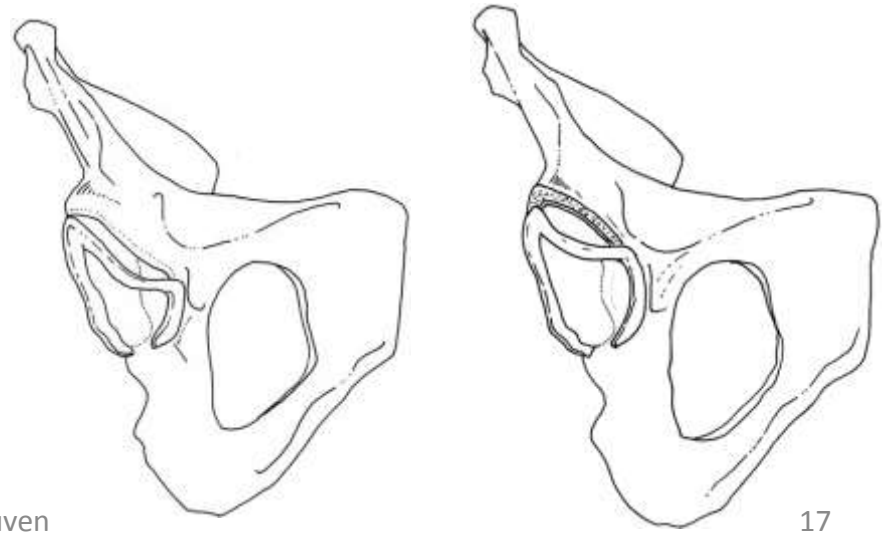

Cerrahi dislokasyon

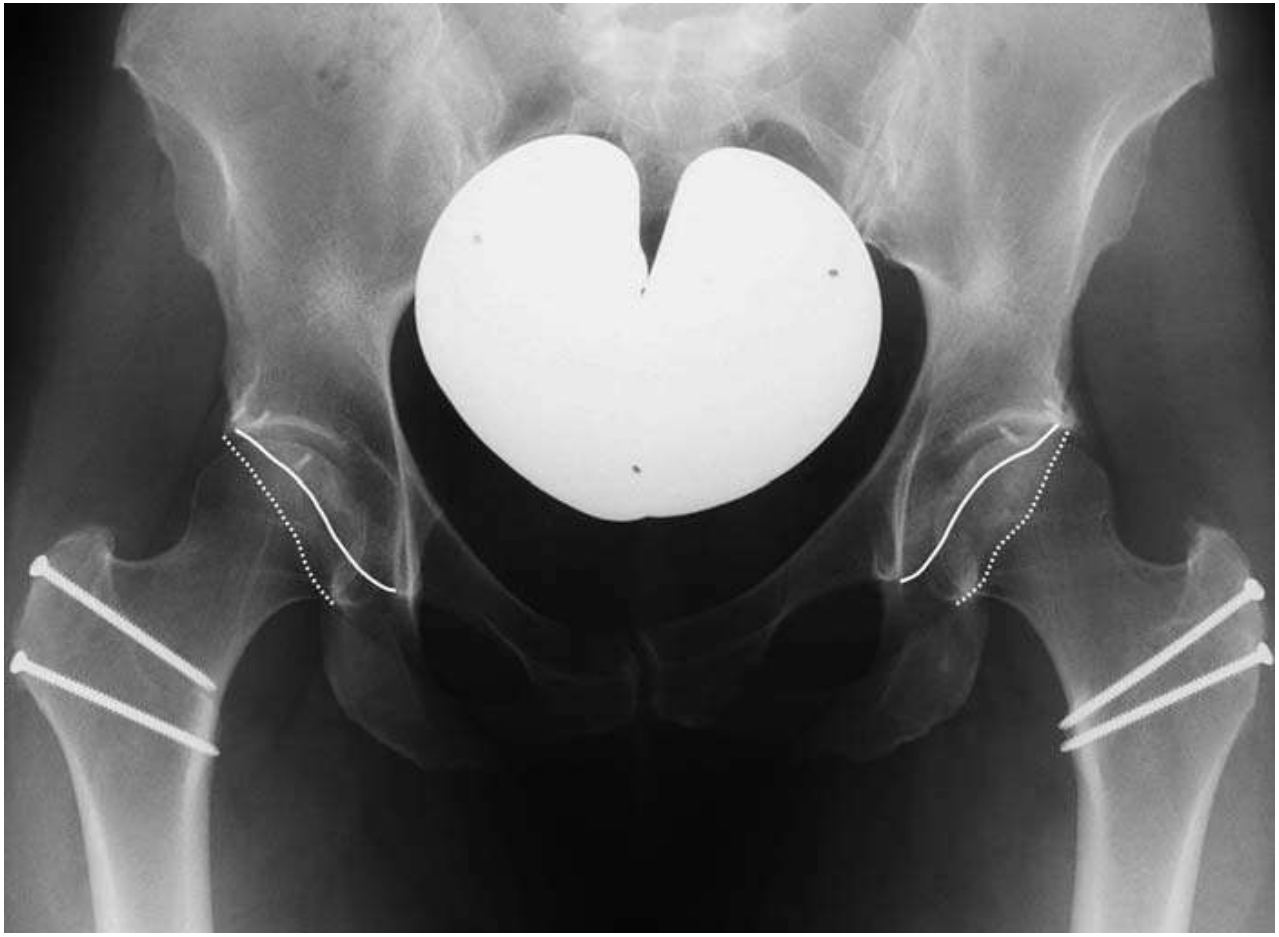

Cerrahi dislokasyon

- Komplikasyonlar
  - Heterotrofik ossifikasyon
  - Trokanterik nonunion
  - Siyatik sinir palsisi
  - Femur başı AVN
  - Femur boyun kırığı

Kalça artroskopisi

- Preartritik ve erken artritik kalça hastalıkları

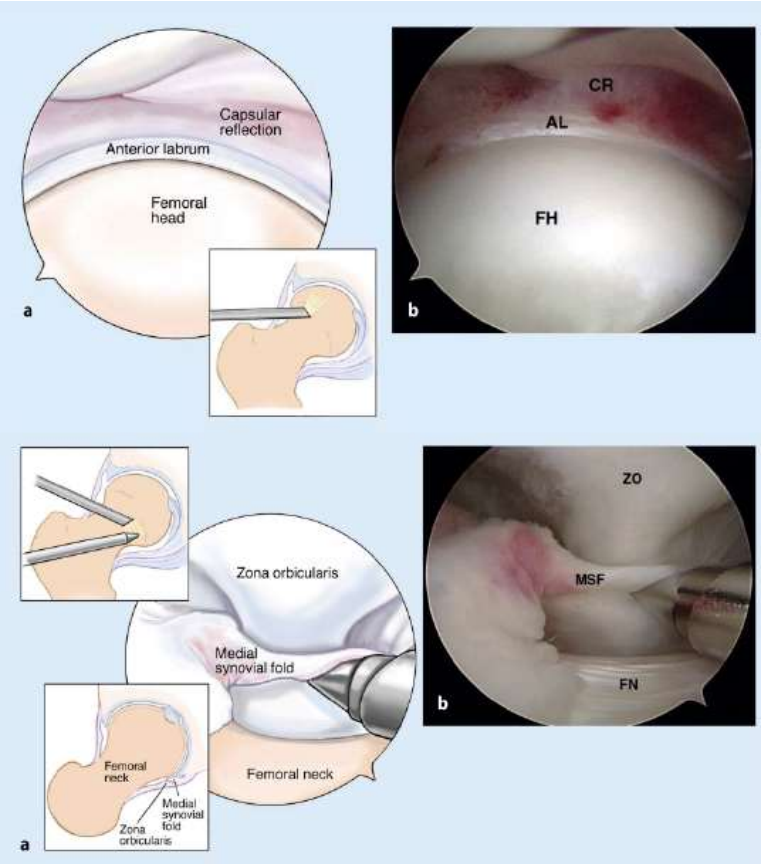

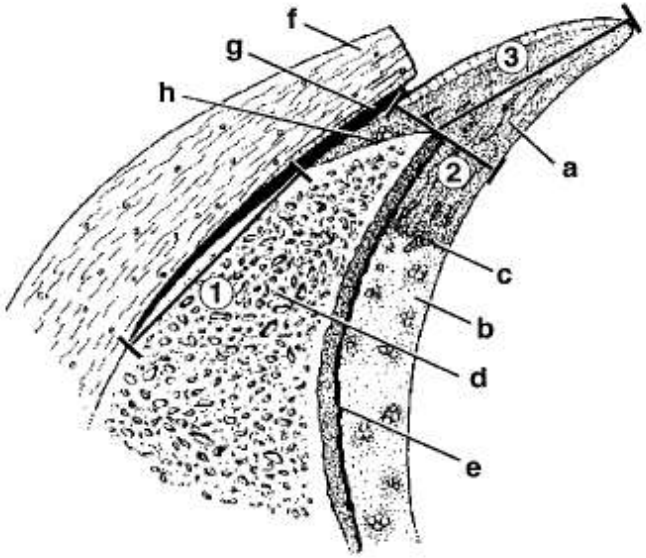

Fig 1. Illustration of histologic appearance of labrum attachment site. (A) labrum; (B) articular hyaline cartilage; (C) articular cartilage–labrum transition zone; (D) bony acetabulum; (E) tidemark; (F) hip capsule (cut); (G) capsular recess; (H) group of vessels. 1. capsular recess; 2. thickness of labrum; 3. width of labrum.

Kalça artroskopisi

- Endikasyonlar
  - Femoro-asetabuler sıkışma
  - Semptomatik asetabuler labral yırtıklar
  - Erken dönem eklem kıkırdak bozuklukları (kondral flepler, kondromalazi, v.s.)
  - Sinovit
  - Loose body
  - Ligamentum teres rüptürü
  - Tanısal amaçlı

Kalça artroskopisi

- Kontrendikasyonlar
  - İleri evre dejeneratif eklem hastalığı
  - Artroskopik girişimi zorlaştıran patolojilerin varlığı (morbid obezite, protrusio asetabuli, ankiloz, heterotropik ossifikasyon, v.s.)
  - Yapısal kalça anomalileri ile birlikte olan intraartiküler patolojiler (gelişimsel kalça displazisi v.s.)

Kalça artroskopisi

- Klinik sonuçlar
  - Labral yırtıklarda kısa dönemde %70-85 iyi ve mükemmel sonuç
  - Evre3 – 4 kondromalazide prognoz daha kötü

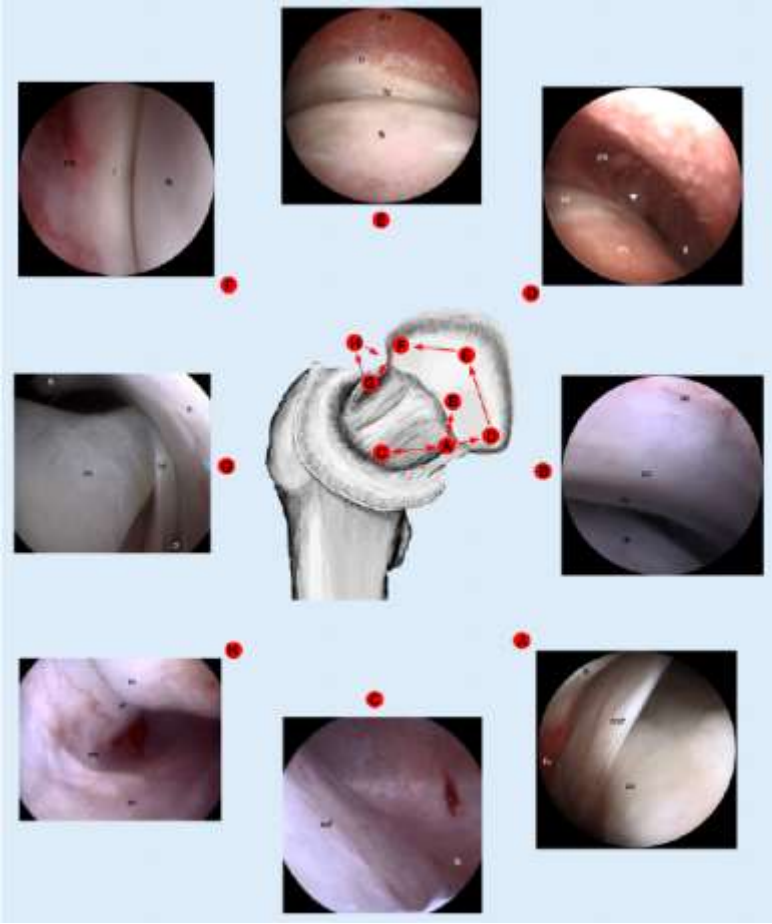

Kalça artroskopisi

- Komplikasyonlar
  - Nörovasküler yaralanma
  - DVT
  - Ciltte hematom, enfeksiyon
  - Enstrüman kırılması, enstrümantasyona bağlı kıkırdak hasarı

Kalça artroskopisi

Portal pozisyonu	Nörovasküler yapı	Portale yakınlık
Anterior	Lateral femoral kutanöz sinir Femoral sinir Femoral arter	< 1 cm 3.2 cm 3.6 cm
Anterolateral	Superior gluteal sinir	4.4 cm
Posterolateral	Siyatik sinir	2.9 cm

KALÇA OSTEOTOMİLERİ

Kalça osteotomileri

- Ağrıyı ortadan kaldırmak
- Fonksiyonları korumak ve geliştirmek
- Sekonder osteoartrit gelişimini önlemek ya da geciktirmek

Kalça eklemi displazisi

- Temas alanı ile birim alan düşen yük miktarı ters orantılı

Kalça eklemi displazisi

- Temas alanı ile birim alan düşen yük miktarı ters orantılı

Kalça osteotomileri

- Ekleme yönelik hedefler
  - Yük taşıyan yüzey alanını arttırmak
  - Eklem temas basıncını ve kalça eklemine binen yükü azaltmak
  - Eklem uyumunu arttırarak eklem hareket genişliğini arttırmak
  - Kas kuvvetlerini azaltmak-dengelemek
  - Biyolojik sebepler
  - İnstabil eklemi stabil hale çevirmek
  - İleride yapılması muhtemel cerrahiler için mevcut kemik stoğunun korunmasını sağlamak

Kalça osteotomileri

- Hasta seçimi
  - Yaş
  - Semptomların ciddiyeti
  - Altta yatan patoloji
- Cerrahi yöntem seçimi
  - Üçlü kıkırdak: Açık-Kapalı
  - Displazi: Hafif-İleri
  - Sferik uyum: Var-Yok
  - İnstabilite: Var-Yok

Kalça osteotomileri

- Başarı
  - Osteotomi tipi
  - Altta yatan intraartiküler kalça patolojisinin ciddiyeti
  - Asetabuler labrum ve kıkırdak bütünlüğünün durumu

Kalça osteotomileri

- Sorun nerede?
  - Asetabulum
  - Femur başı
  - Kombine

Kalça osteotomileri

- Uyum – uyumsuzluk (Coleman)
  - Sferik uyum
  - Sferik uyumsuzluk



  - Asferik uyum
  - Asferik uyumsuzluk



Kalça osteotomileri

- Pelvik osteotomi
  - Asetabuler deformiteyi düzeltir
    - Gelişimsel kalça displazisi
    - Sekonder asetabuler displaziler
    - Nöromuskuler patolojiler
- Femoral osteotomi
  - Femoral deformiteyi düzeltir
    - Avasküler nekroz
    - Nonunion-Malunion
    - SCFE
    - Legg-Calve-Perthes
    - Konjenital-Kazanılmış-Gelişimsel koksa vara
    - Osteokondral defekt

Kalça osteotomileri

- Endikasyonlar
  - Göreceli olarak genç hasta (<55 yaş)
  - Preartritik ya da erken artritik eklem hastalığı
  - Yeterli kalça eklem hareket genişliği
  - Düzeltilebilecek yapısal kalça eklem anomalisi

Kalça osteotomileri

- Kontrendikasyonlar
  - İleri fizyolojik yaş
  - Obezite (VKİ>30)
  - Kalça eklem hareketlerinde kısıtlılık
  - Orta – ileri düzey dejeneratif eklem hastalığı
  - Osteopeni-osteoporoz
  - Aktif enfeksiyon ve enflamatuar artrit

Kalça osteotomileri

- Ameliyat öncesi radyografiler
  - Pelvis AP ve frogleg grafi
  - Her iki kalça AP
  - Abduksiyon ve adduksiyon grafileri
  - Faux-profile grafisi
  - Ortoröntgenografi
  - BT

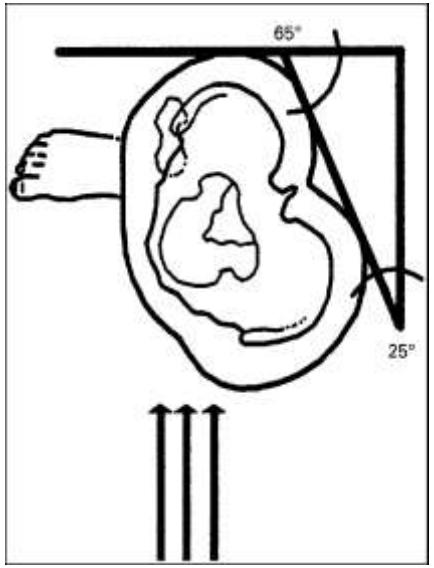

Kalça osteotomileri

- Ameliyat öncesi radyografiler

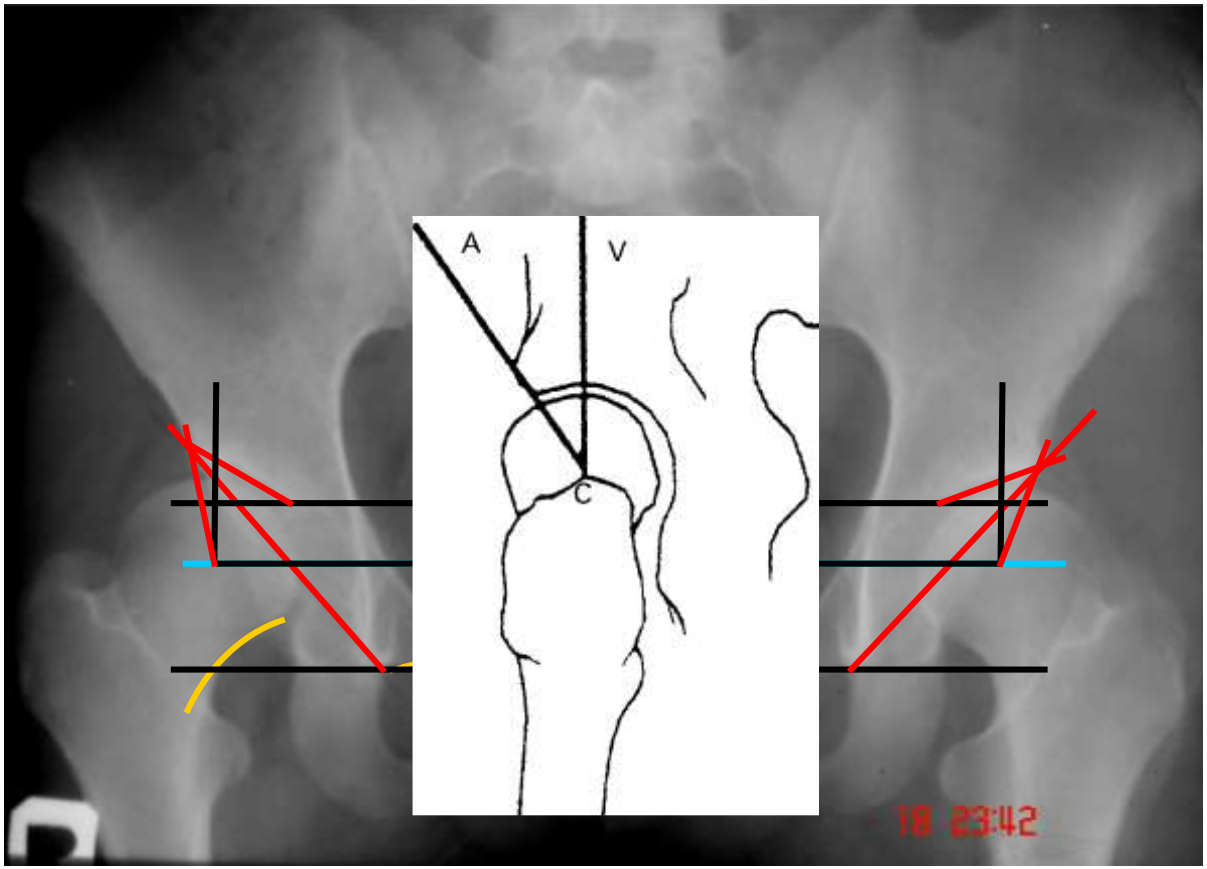

Kalça osteotomileri

- Şablonlama

Kalça osteotomileri

- Ameliyathane donanımı
  - Radyolusen ameliyat masası
  - Görüntü dondurabilen skopi
  - Kesici ve delici motor
  - Metal açılı kamalar-açısı ayarlanabilir kesme kılavuzları
  - Eksiksiz plak-vida seti

Kalça osteotomileri

- Pelvik osteotomiler
  - Rekonstrüktif osteotomiler
    - Reshaping (yeniden şekillendirici) osteotomiler
    - Redirectional (yeniden yönlendirici) osteotomiler
  - Salvage (kurtarıcı) osteotomiler
- Proksimal femoral osteotomiler

Pelvik osteotomiler

	Rekonstrüktif osteotomiler	Salvage osteotomiler
Yaş	Genç yaş	50 yaş altı
Semptom	Minimal semptom	Orta ve ileri düzey semptom
Kalça eklem hareket genişliği	ROM normale yakın, fonksiyonlar normal	ROM kısıtlı, fonksiyonlar bozuk
Dejeneratif değişiklikler	İrreversibl değişiklikler yok	İrreversibl değişiklikler var
Eklem uyumu	Radyolojide eklem uyumu mekanik olarak bozulmuş	Radyolojide mekanik eklem uyum bozukluğuna ilaveten eklem yüzeylerinde bozulma ve dejenerasyon

PELVİK OSTEOTOMİLER

Pelvik osteotomiler

- Single
  - SALTER
- Double
  - SUTHERLAND
  - HOPF
- Triple
  - STEEL
  - TÖNNİS
  - CARLIOZ
  - KOTZ

- Sferik
  - NİSHİO
  - EPPRIGHT
  - NİNOMİYA
- Translokasyon
  - KLİZNENKO
- Periasetabuler
  - WAGNER
  - GANZ

FİZİSİ GEÇER

Pelvik osteotomiler

- Asetabulumun kanlanması !!!

- Obturator arterin ramus asetabularisi(Astabuler Notch)(Asetabuler osteotomi!!!)
- Obturator arterin pubik dalı(Aset.pelvik kısmı)
- Süperior gluteal arterin derin dalı(Aset. süperioru)
- İnferior Gluteal arterin dalı(Aset. Postero-inferioru)

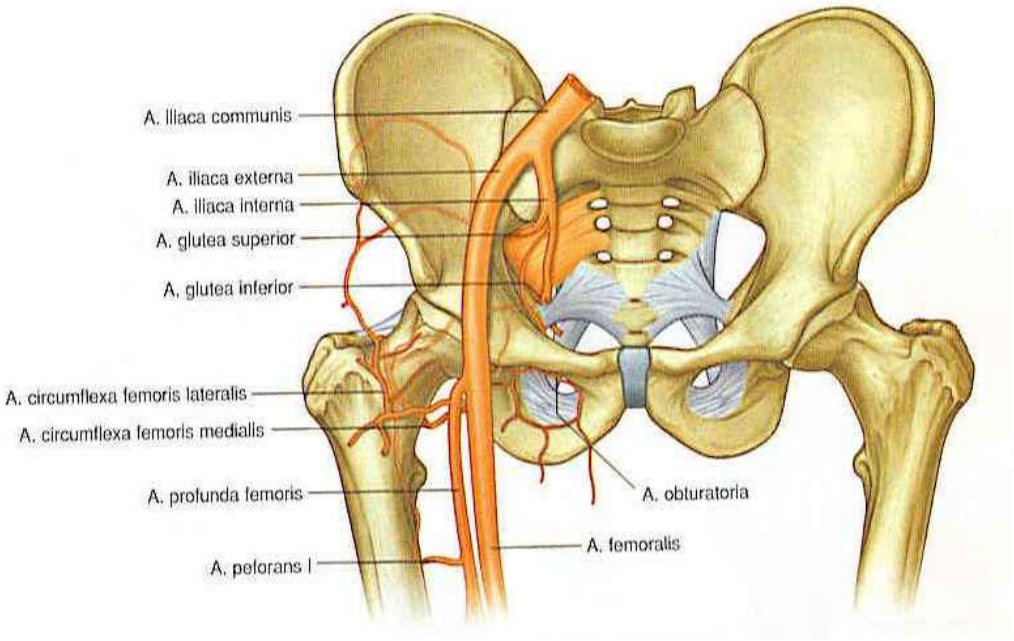

Pelvik osteotomiler

- Periasetabuler osteotomiler
  - Bernese, Ganz geometrik periasetabuler osteotomiler
  - En sık GKD nedeniyle
  - Anterolateral örtüm yetersizliğine ve asetabuler rim aşırı yüklenmesine yönelik

Pelvik osteotomiler

- Periasetabuler osteotomiler
  - Avantajlar
    - Tek cerrahi insizyon
    - Asetabulumun kanlanmasının korunması
    - Posterior asetabuler kolon bütünlüğünün bozulmaması
  - Dezavantajlar
    - Anterior aşırı düzeltme (asetabuler retroversiyon ve femoroasetabuler sıkışma riski)
    - Nörovasküler yaralanma
    - İntraartiküler kırık oluşumu
    - Öğrenme eğrisi yüksek
    - Özel enstrümantasyon gereksinimi

Pelvik osteotomiler

- Periasetabuler osteotomiler
  - Ganz osteotomisi

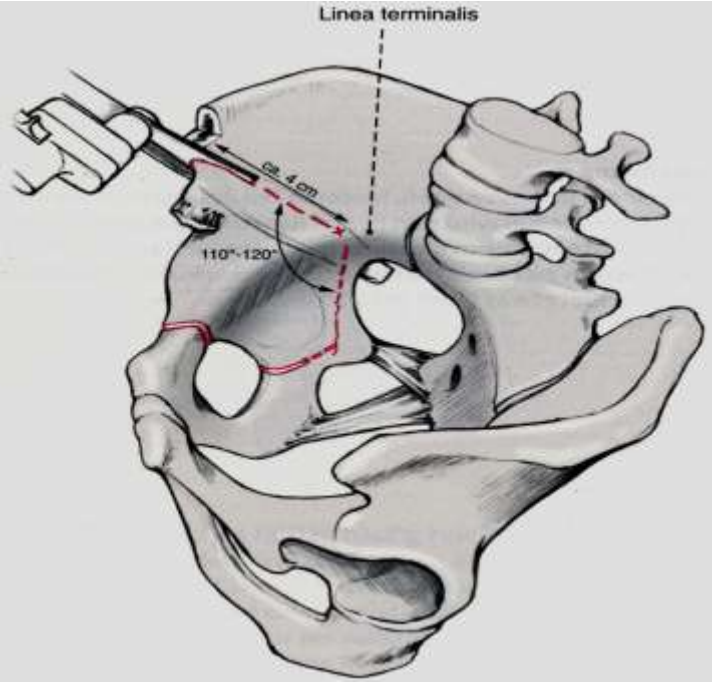

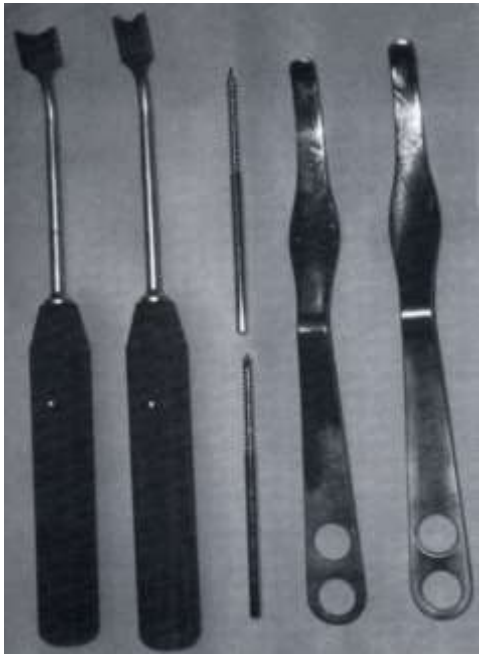

Pelvik osteotomiler

- Single-Double-Triple innominate osteotomiler

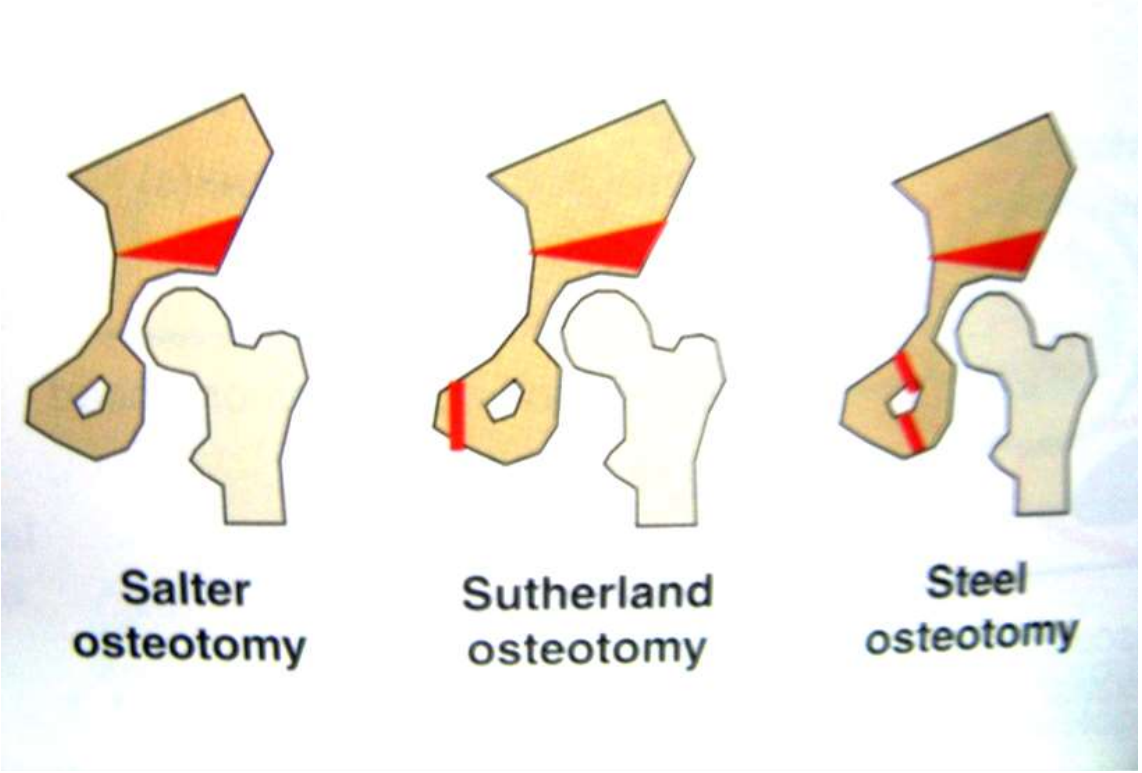

Pelvik osteotomiler

- Triple innominate osteotomiler
  - Tönnis – Ekleme yakın
  - Steel – Eklemden uzak
  - İki ayrı insizyon
  - Fazla internal tespit materyalleri
  - Stabilite?

Pelvik osteotomiler

- İnkomplet Triple Pelvik Osteotomi

Incomplete triple pelvic osteotomy for the surgical treatment of dysplasia of the hip in adolescents and adults
JBJS (Br) 2005; 87: 790 - 795

A. Eren,
H. Ömeroglu,
M. Güven,
E. Ugutmen,
F. Altintas
From the SB Göztepe Teaching and Research Hospital, Istanbul and The Osmangazi University Hospital, Eskisehir, Turkey

Uygun hasta
- Sferik femur başı
- 30° abduksiyonda uyum
- Üçlü kıkırdak kapalı
- CE açısı <15°
- Semptomatik

Pelvik osteotomiler

- İnkomplet Triple Pelvik Osteotomi

Pelvik osteotomiler

- İnkomplet Triple Pelvik Osteotomi

Pelvik osteotomiler

- İnkomplet Triple Pelvik Osteotomi

Pelvik osteotomiler

- İnkomplet Triple Pelvik Osteotomi

Pelvik osteotomiler

- İnkomplet Triple Pelvik Osteotomi

Pelvik osteotomiler

- İnkomplet Triple Pelvik Osteotomi

Pelvik osteotomiler

- İnkomplet Triple Pelvik Osteotomi

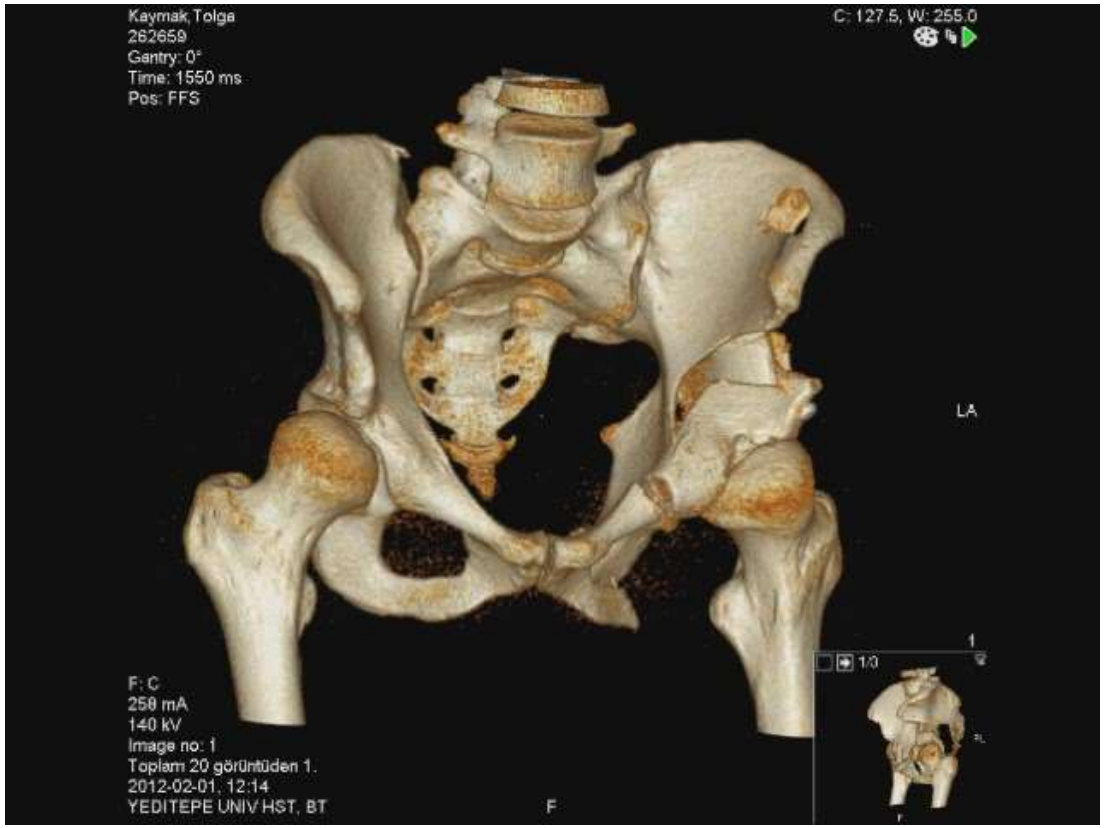

Pelvik osteotomiler

- İnkomplet Triple Pelvik Osteotomi

Pelvik osteotomiler

- Salvage (kurtarıcı) pelvik osteotomiler
  - Eklem uyumluluğunun bozulduğu kalça displazileri
  - Femur başının üzerinde orijinal eklem kıkırdağı yerine metaplastik fibrokartilaj kıkırdak doku

Pelvik osteotomiler

- Salvage (kurtarıcı) pelvik osteotomiler
  - Chiari osteotomisi
    - Kapsüler bir artroplasti
    - Ağrıyı azaltmak ve abduksiyon genişliğini arttırmak
    - Kontrendikasyonlar
      - İleri düzey hareket kısıtlılığı
      - Femur başı proksimal migrasyonu ve örtünmede ileri yetersizlik
      - Femur başının asetabulum içerisine redükte olması

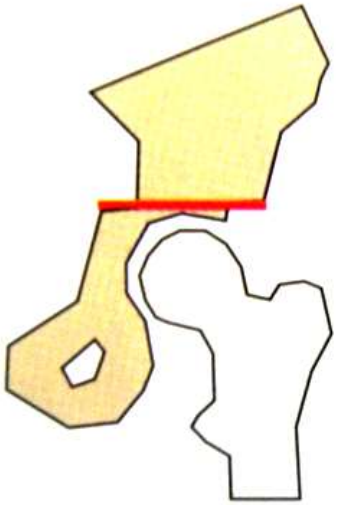

Chiari osteotomy

Pelvik osteotomiler

- Salvage (kurtarıcı) pelvik osteotomiler
  - Chiari osteotomisi

PROKSİMAL FEMORAL OSTEOTOMİLER

Proksimal femoral osteotomiler

- Varus (intertrokanterik/subtrokanterik) osteotomisi
  - Koksa valga ± asetabuler displazi
  - Femur başı osteonekrozu

Proksimal femoral osteotomiler

- Varus (intertrokanterik/subtrokanterik) osteotomisi

Endikasyonlar

- >145° boyun-şaft açısı
- >15° abduksiyon
- Abduksiyon grafilerinde kalça eklem uyumunun artması

Kontrendikasyonlar

- Asferik femur başı
- İleri düzey asetabuler displazi

Proksimal femoral osteotomiler

- Varus (intertrokanterik/subtrokanterik) osteotomisi

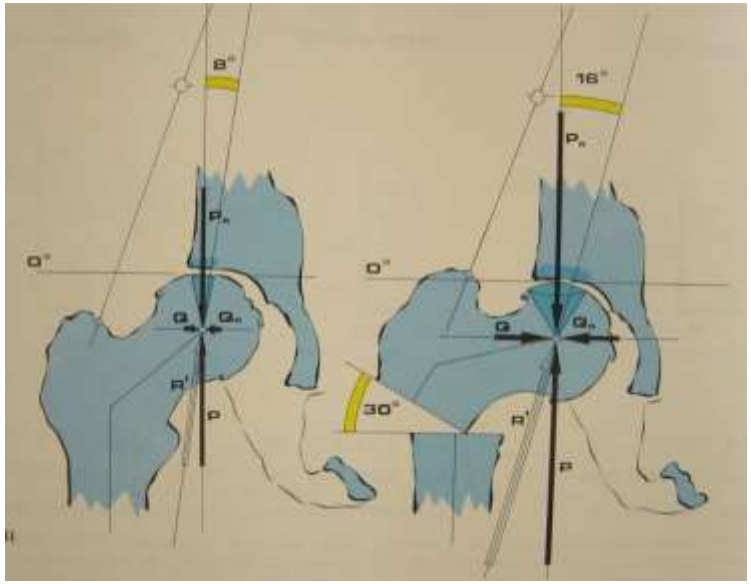

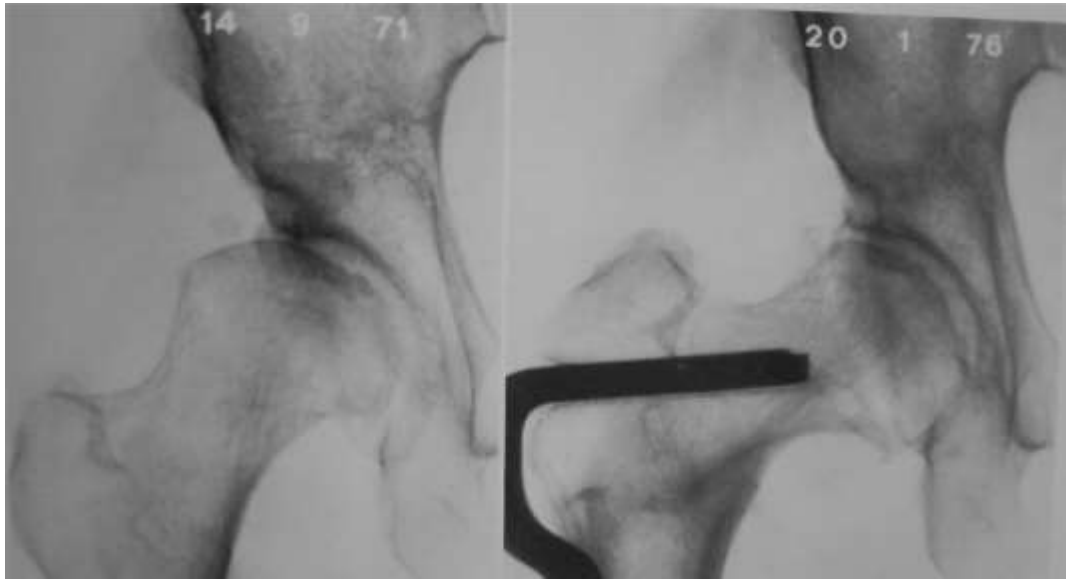

Proksimal femoral osteotomiler

- Varus (intertrokanterik/subtrokanterik) osteotomisi
  - Dezavantajları
    - Abduktor kaldıraç kolu zayıflığı
    - Abduktor topallama
    - Trokanterik bursit
    - Ekstremite kısalığı

Proksimal femoral osteotomiler

- Valgus angulasyon osteotomisi (Pauwel)
  - Femur boyun nonunionları (<55 yaş)
  - İatrojenik – posttravmatik şekil bozuklukları
    - ± Ekstansiyon osteotomisi
  - Nonunion bölgesinin vertikal dizilimden horizontal dizilime getirilerek, kayıcı yüklenmelerin kompresif yüklenmelere dönüştürülmesi

Proksimal femoral osteotomiler

- Valgus angulasyon osteotomisi (Pauwel)

Endikasyonlar

- 60 yaş altı
- Pauwels Tip 3
- Kaynamama ve kaynama gecikmesi
- Femur başı canlılığını korumuş olmalı

Kontrendikasyonlar

- İleri evre avasküler nekroz (Steinberg Tip 4, 5 ve 6)
- Geniş eklem kıkırdak hasarı
- Romatoid artrit, ileri düzey dejeneratif artrit

Proksimal femoral osteotomiler

- Valgus angulasyon osteotomisi (Pauwel)

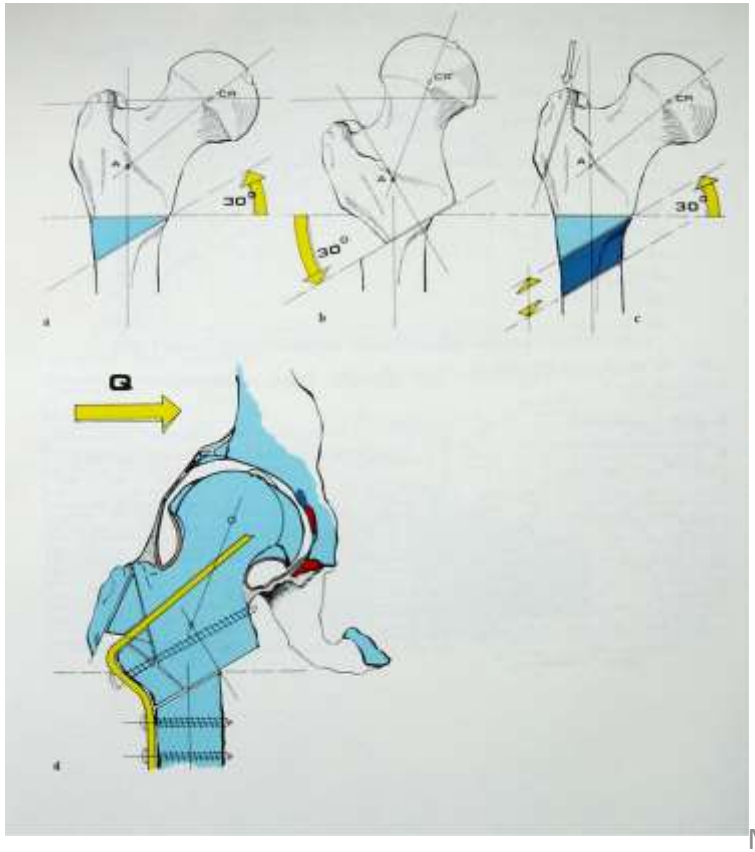

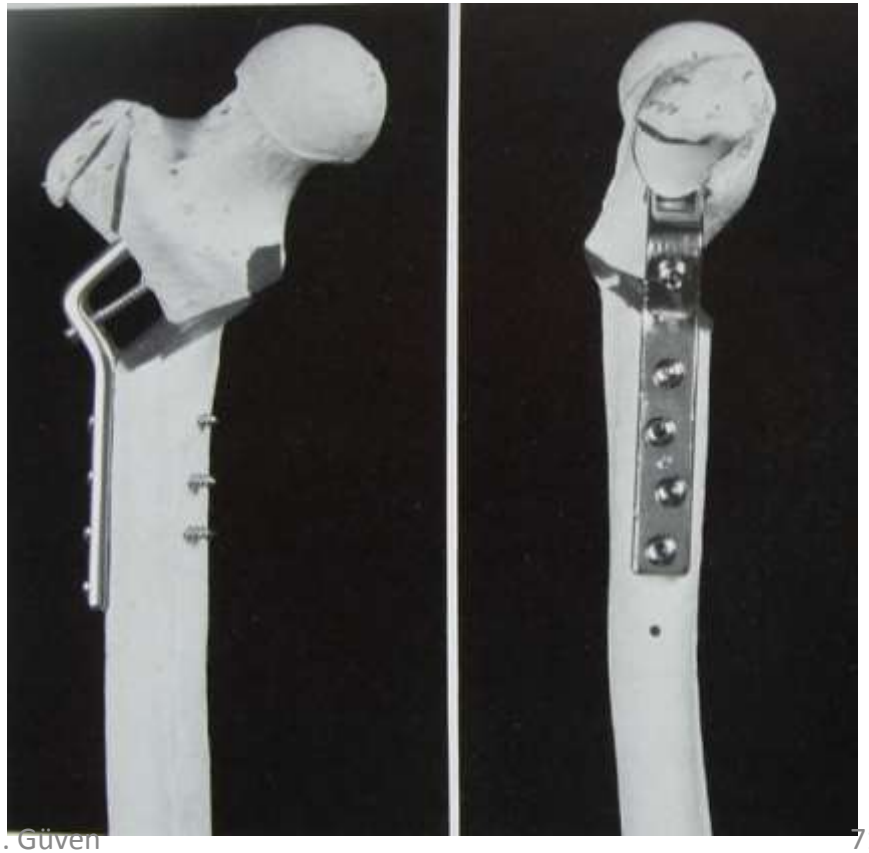

Proksimal femoral osteotomiler

- Valgus angulasyon osteotomisi (Pauwel)

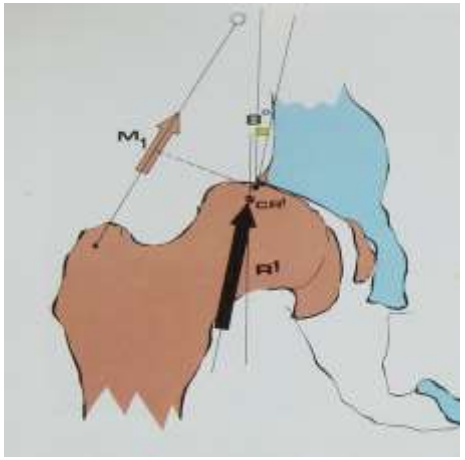

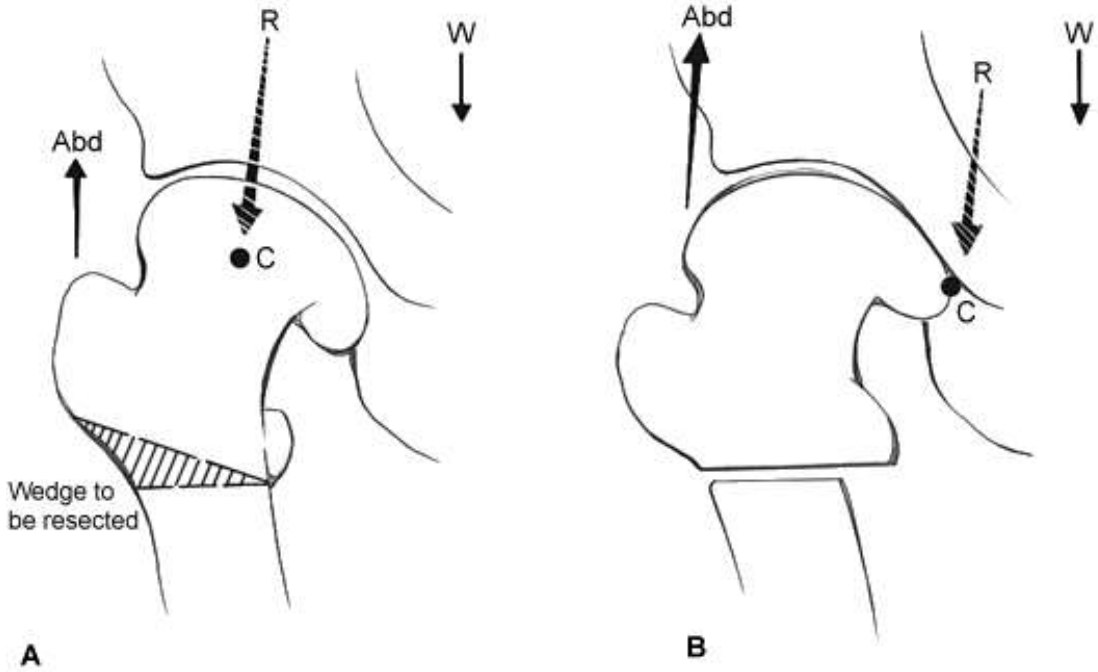

Proksimal femoral osteotomiler

- Valgus angulasyon osteotomisi (Pauwel)

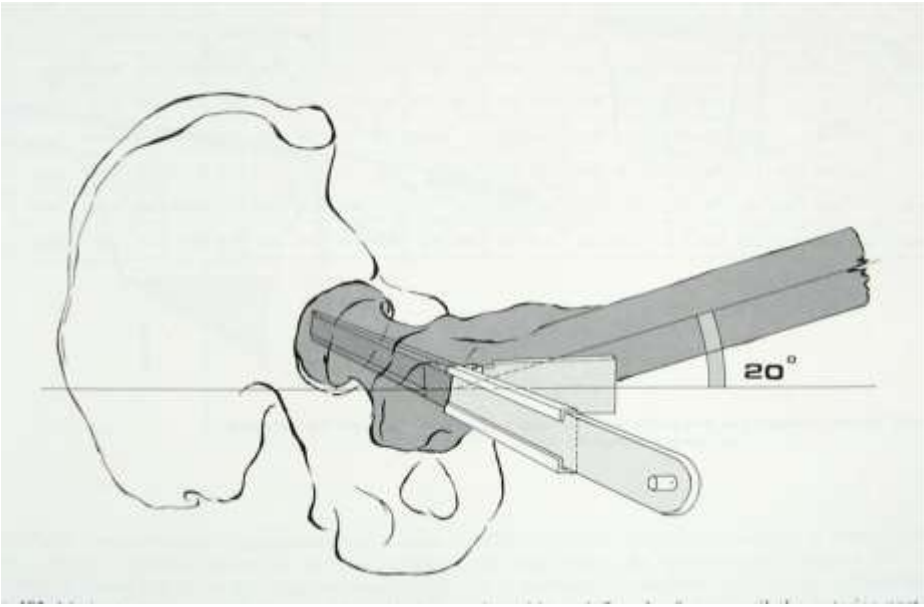

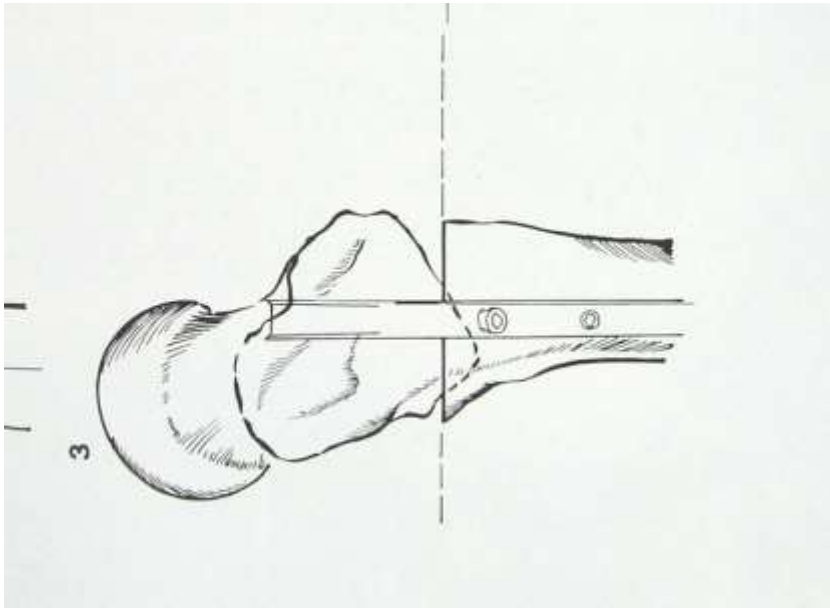

Proksimal femoral osteotomiler

- Valgus angulasyon osteotomisi (Pauwel)

Proksimal femoral osteotomiler

- Valgus angulasyon osteotomisi (Pauwel)
  - Dezavantajları
    - >150° valgus sonucunda femur başı üzerinde basınç artışına bağlı olarak kıkırdak dejenerasyonu

Proksimal femoral osteotomiler

- Fleksiyon-iç rotasyon (intertrokanterik/subtrokanterik) osteotomisi
  - SCFE
  - Femur başı avasküler nekrozu
    - ± valgus osteotomisi
  - Posttravmatik malunion ve nonunionlar
    - Deformiteye göre spesifik osteotomiler

Proksimal femoral osteotomiler

- Fleksiyon-iç rotasyon (intertrokanterik/sub trokanterik) osteotomisi

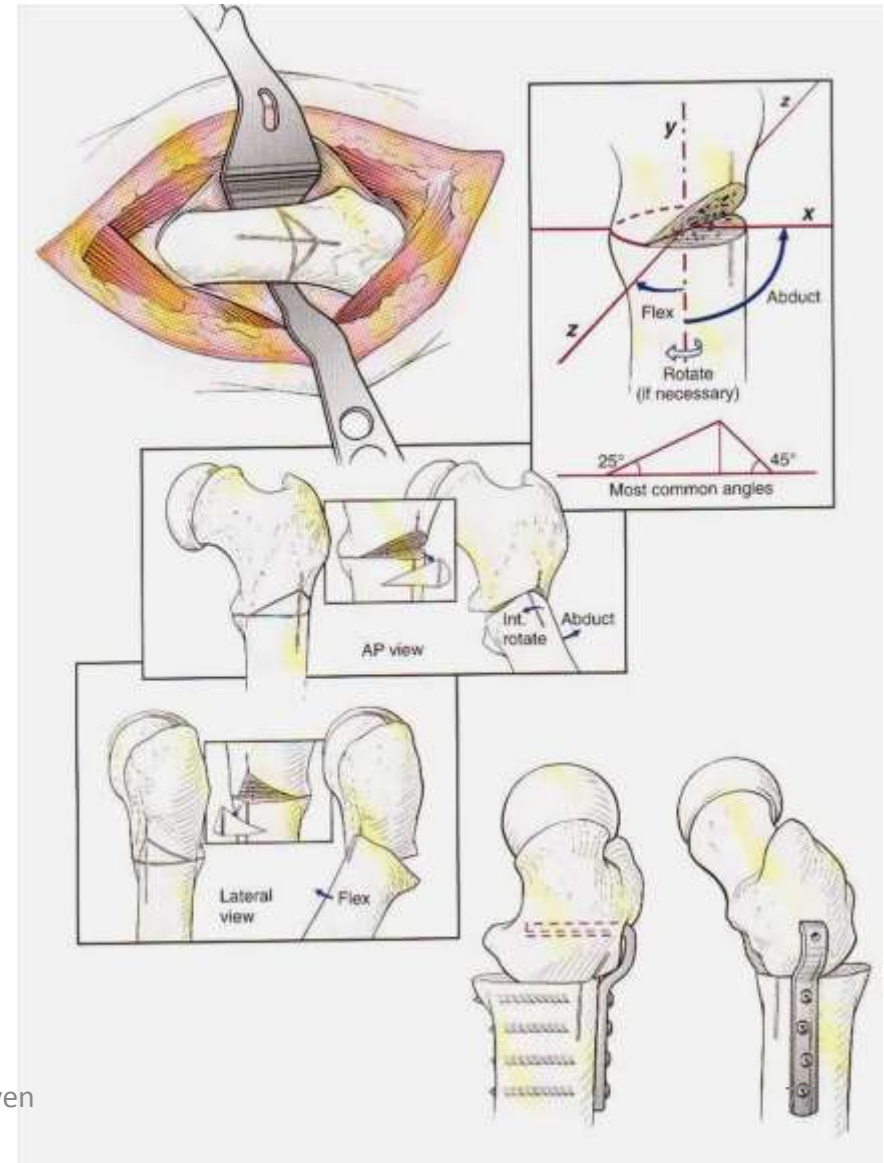

Proksimal femoral osteotomiler

- Rotasyonel osteotomiler (Sugioka osteotomisi)
  - Avasküler nekroz
  - AVN açısı > 200°

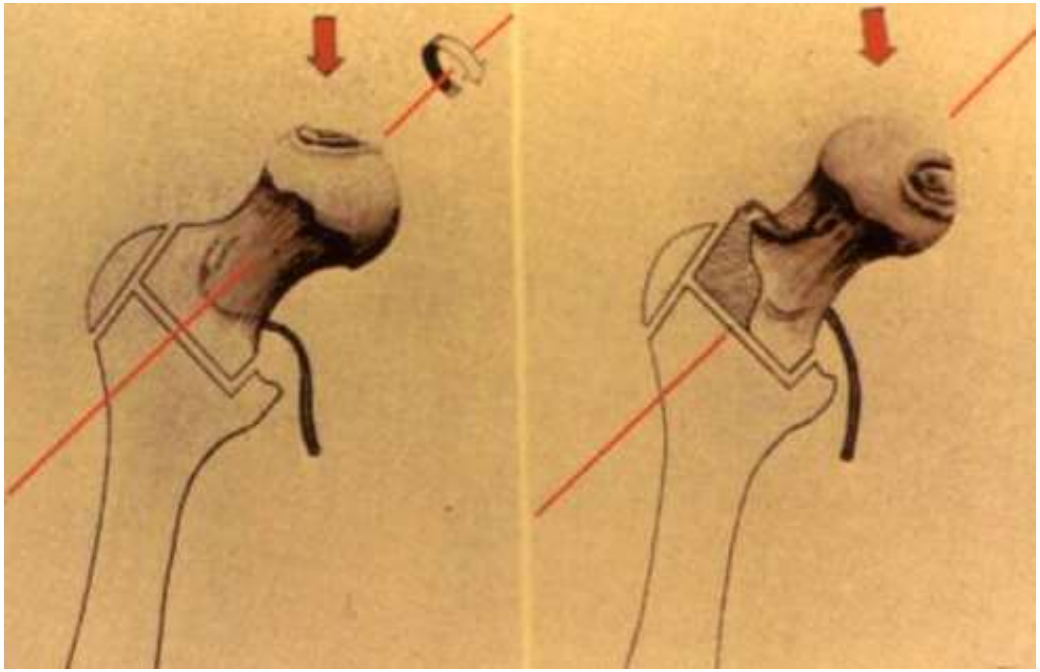

Proksimal femoral osteotomiler

- Rotasyonel osteotomiler (Sugioka osteotomisi)

Proksimal femoral osteotomiler

- Rotasyonel osteotomiler (Sugioka osteotomisi)

Proksimal femoral osteotomiler

- Translasyon osteotomileri
  - Osteotomi ile kemik içi basıncını azaltır
  - Yumuşak doku gevşemesini sağlar
  - Basit ve hızlıdır

Proksimal femoral osteotomiler

- Translasyon osteotomileri

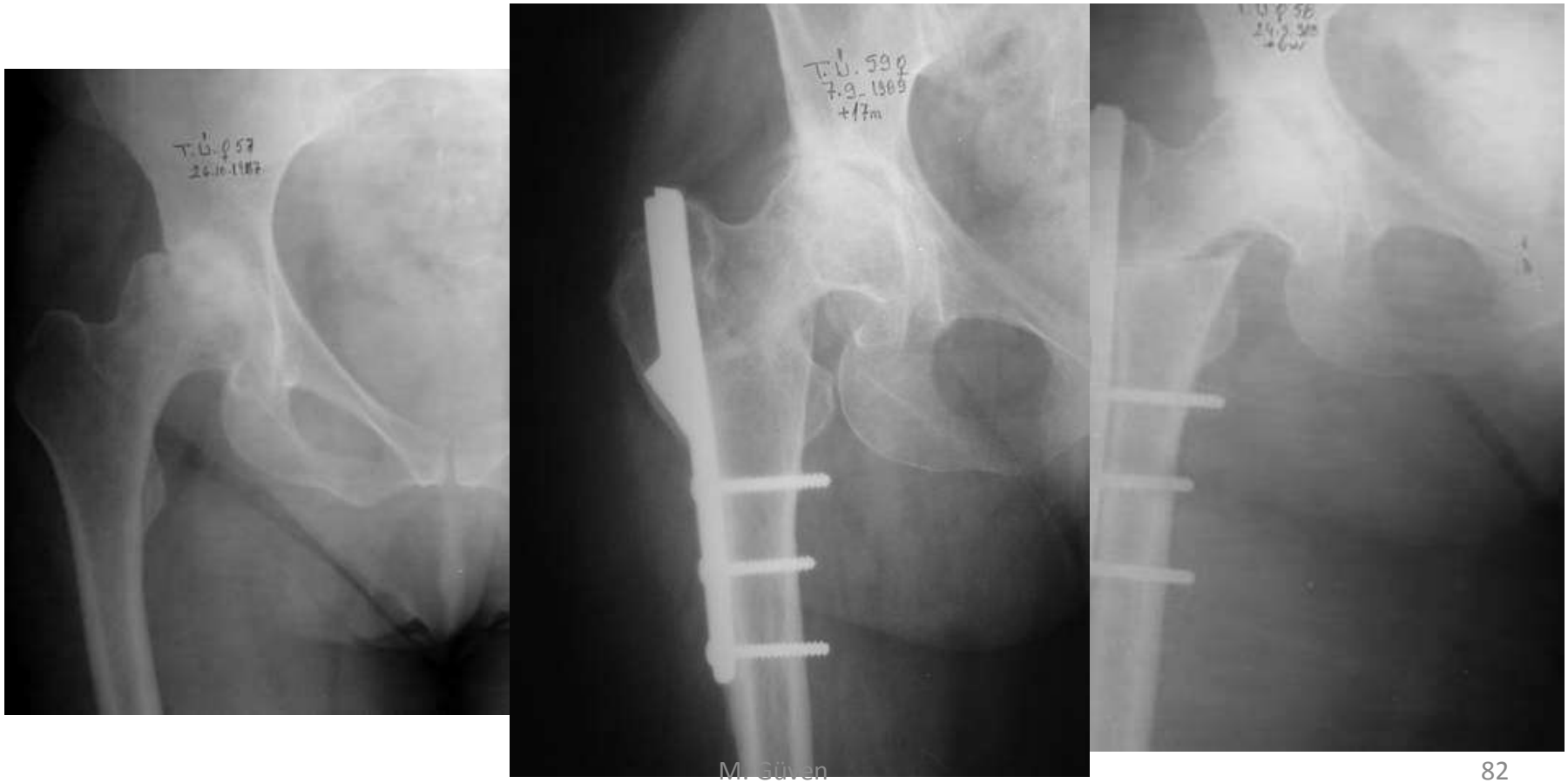

Proksimal femoral osteotomiler

- Destek osteotomileri (Z osteotomileri)
  - İhmal edilmiş (envetere) kalça çıkıkları
  - Osteotomi yerinden iskiona destek olan osteotomiler
  - Shanz, Milch, Lorenz, Hass v.b.

Proksimal femoral osteotomiler

- Destek osteotomileri (Z osteotomileri)
  - Endikasyonlar
    - Adölesan – Erişkin Gelişimsel kalça displazisi
    - Kaça çevresi osteomiyelit veya septik artrit sonrası kalça çıkığı
    - Enfekte TKP için kurtarıcı girişim
    - Girdlestone kalça sonrası
    - Proksimal femoral deficiency

Proksimal femoral osteotomiler

- Destek osteotomileri (Z osteotomileri)

Proksimal femoral osteotomiler

- Destek osteotomileri (Z osteotomileri)

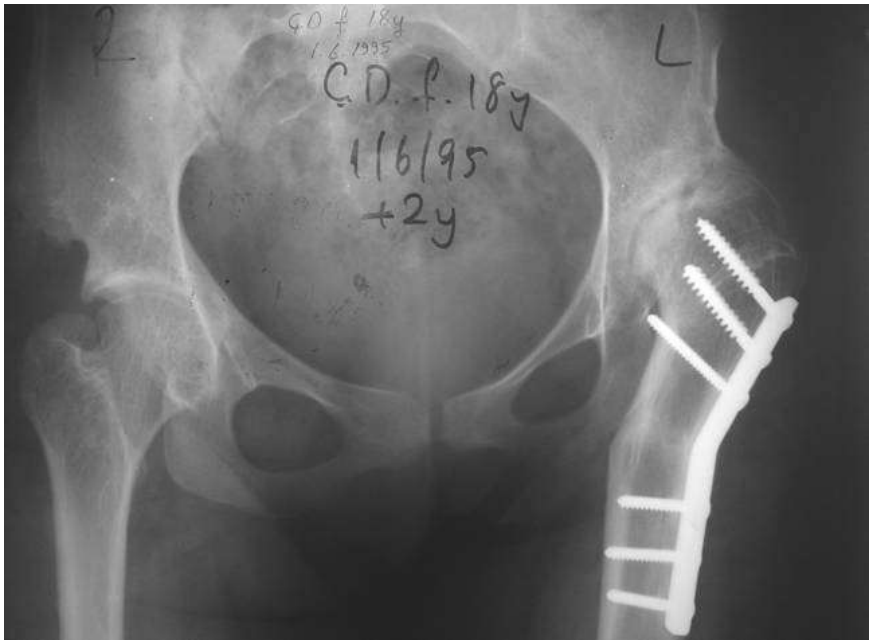

Proksimal femoral osteotomiler

- Destek osteotomileri (Z osteotomileri)

Proksimal femoral osteotomiler

- Destek osteotomileri (Z osteotomileri)

Proksimal femoral osteotomiler

- Kombine osteotomiler

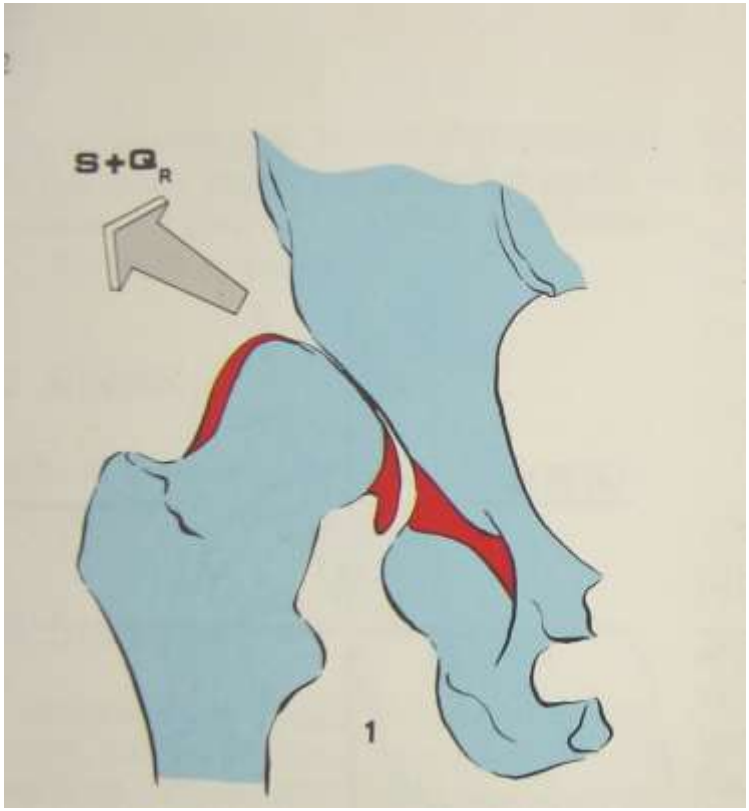

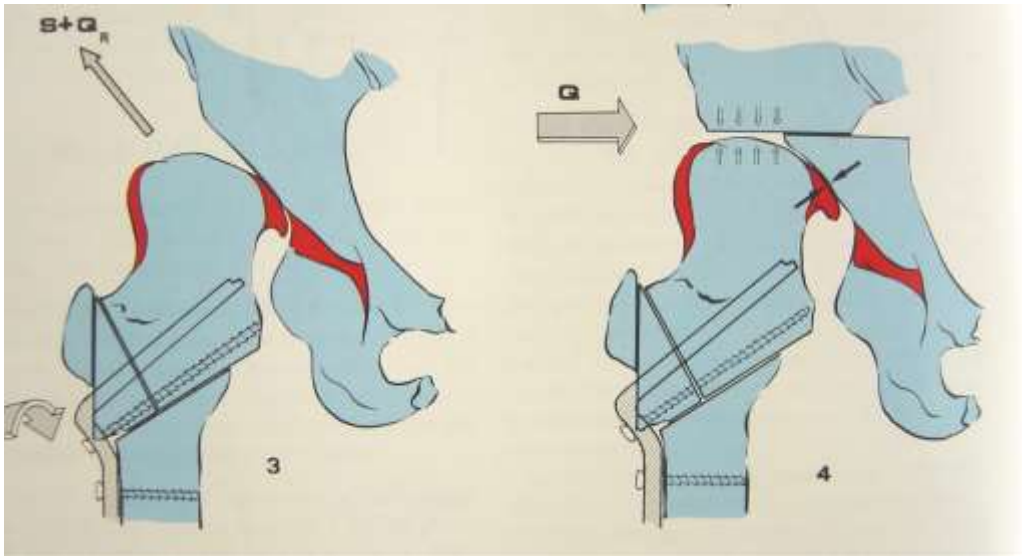

Proksimal femoral osteotomiler

- Kombine osteotomiler

Kalça osteotomileri

Kalça eklem patolojisi	Osteotomi tipi	Osteotomi amacı
Asetabuler displazi (yeterli eklem uyumu var)	Asetabuler reoryantasyon (periasetabuler, sferik, tripple osteotomi)	Anterolateral baş örtümünün sağlanması ve asetabuler inklinasyonun düzeltilmesi
Asetabuler displazi (eklem uyumu yok)	Salvage pelvik osteotomi (Chiari, Shelf v.s.)	Femur başı örtümünün yapısal olarak restore edilmesi (fibrokartilaj doku ile)
Proksimal femoral displazi (koksa valga)	Varus intertrokanterik-subtrokanterik	Femur başı örtümünün sağlanması ve eklem uyumluluğu oluşturulması
SCFE	Fleksiyon/internal rotasyon intertrokanterik-subtrokanterik (gerekirse varizasyon)	Anterior impingement'ın engellenmesi, eklem uyumluluğunun sağlanması ve fonksiyonların restore edilmesi
Femur boynu nonunionu	Valgus intertrokanterik (Pauwel)	Horizontal pozisyonlama sayesinde nonunion bölgesinde kompresyon

- Her tip osteotomi sonrasında total protez ile sonuçlanacağı öngörülerek protez uygulamasına engel olmayacak şekilde planlanmalıdır

- Kalça osteotomileri osteoartrit gelişme riski olan veya gelişme sürecindeki kalçalarda doğru endikasyonlarla yapılırsa düzeltici ve de tedavi edici, hala güncelliğini koruyan yöntemlerdir

ARTRODEZ

Artrodez

- Huessner 1884
- Albee 1929, Tbc ekstraartiküler
  - Yüksek nonunion ve morbidite oranları, alçı immobilizasyonu
- Günümüzde oldukça nadir
- Hasta uyumu çok önemli

Artrodez

- Endikasyonlar
  - < 30 yaş (rölatif endikasyon)
  - Yüksek aktivite seviyesi
  - İleri düzeyde ağrı ve hareket kısıtlılığı
  - Posttravmatik artrit ya da enfeksiyon hikayesi olan son dönem dejeneratif eklem hastalığı
  - Komşu eklemlerde normal dizilim ve anatomi (lomber omurga, karşı kalça ve aynı taraf diz eklemleri)

Artrodez

- Kontrendikasyonlar
  - Komşu eklemlerde dejeneratif hastalık (lomber omurga, karşı kalça ve aynı taraf diz eklemleri)
  - 2 cm üzerinde ekstremite uzunluk eşitsizliği
  - Aktif enfeksiyon

Artrodez

- Cerrahi teknik
  - 25° - 30° fleksiyon
  - 0° - 5° adduksiyon
  - 5° - 10° dış rotasyon

Artrodez

- Cerrahi teknik
  - İntraartiküler
  - İntraartiküler + Ekstraartiküler (Paraartiküler)
    - Hibbs
    - Wilson
    - Henderson
  - Ekstraartiküler

Artrodez

- Cerrahi teknik
  - Lateral yaklaşımla trokanterik osteotomi ve kobra plak fiksasyonu
  - Anterior yaklaşımla plaklama

Artrodez

- Artroplastiye geçiş?
  - Artrodez iyi ise gerekli mi?
  - Teknik zorluklar
  - Sonuçlar ???

REZEKSİYON ARTROPLASTİSİ

Rezeksiyon artroplastisi

- 1800’lü yılların başı
- İlk uygulamalar Tbc nedeniyle
- Girdlestone prosedürü
- Psödoartrotik eklem elde etmek

Rezeksiyon artroplastisi

- Endikasyonlar

Primer rezeksiyon artroplastisi

- Septik artrit, osteomiyelit
- Ankilozan spondilit
- Romatoid artrit
- Femur boynu nonunionları
- İnternal tespit uygulanmış enfekte kırıklar
- Ciddi protrüziyo asetabuli
- İleri düzeyde spastisite
- Tümör
- Charcot eklemi

Kurtarıcı (ikincil) rezeksiyon artroplastisi

- Enfekte total kalça protezi
- Geniş kemik kaybı

Rezeksiyon artroplastisi

- Cerrahi teknik

Rezeksiyon artroplastisi

- Komplikasyonlar
  - Enfeksiyon
  - Ağrı
  - Ekstremite kısalığı ve instabilite
  - Femurda kortikal hasar ve kırık

Teşekkür Ederim …