Yeditepe Diz Toplantısı
Erken Müdahaleden Revizyona – Güncel Konular
Yeditepe Üniversitesi Hastanesi
16 Haziran 2012

DİZ ARTROPLASTİSİNDE ROBOTİK CERRAHİ

Doç. Dr. Melih Güven
Yeditepe Üniversitesi Hastanesi
Ortopedi ve Travmatoloji Anabilim Dalı
İstanbul

Endüstriyel Robotlar

- ✓ Detaylı ve karmaşık
- ✓ Etkin
- ✓ Hızlı
- ✓ Ekonomik

Robotik Cerrahi

- ✓ Bilgisayarların ve robotik teknolojinin kullanılması ile kas-iskelet sistemi girişimlerinin kolaylaştırılması, daha fazla kesinlik kazandırılması

- ✓ 1990, Bilgisayar destekli navigasyon sistemleri
- ✓ 1992, Robodoc system (Integrated Surgical Systems, Sacramento, CA)
- ✓ 1997, Saragaglia ve Picard, Total diz artroplastisinde ilk kez navigasyon kullanımı

Farklı tanımlamalar mevcut…

- ✓ Bilgisayar destekli ortopedik cerrahi
  (Computer assisted orthopaedic surgery)
- ✓ Görüntü kılavuzlu ortopedik cerrahi
  (Image guided orthopaedic surgery)
- ✓ Robot yardımlı ortopedik cerrahi
  (Robot-assisted orthopaedic surgery)

Kullanılan teknolojiler

- ✓ Aktif sistemler (robotik sistemler)
- ✓ Pasif sistemler (navigasyon sistemleri)

Aktif sistemler

- ✓ Robodoc
- ✓ Acrobot
- ✓ Caspar
- ✓ Mako
- ✓ PADcY
- ✓ Cobot

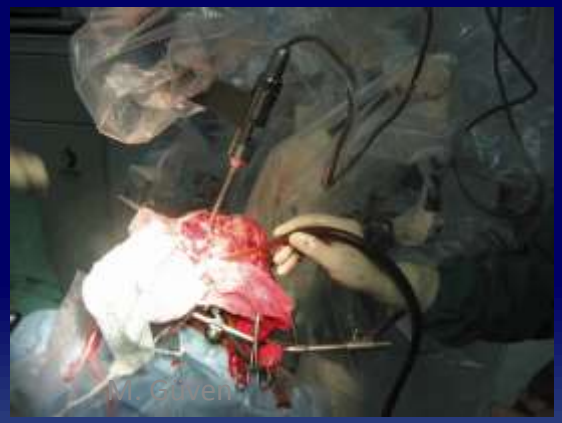

Pasif sistemler

- ✓ Bilgisayar destekli ortopedik cerrahi
  (Computer assisted orthopaedic surgery)

  - ✓ Görüntü kullanan
  - Görüntü kullanmayan

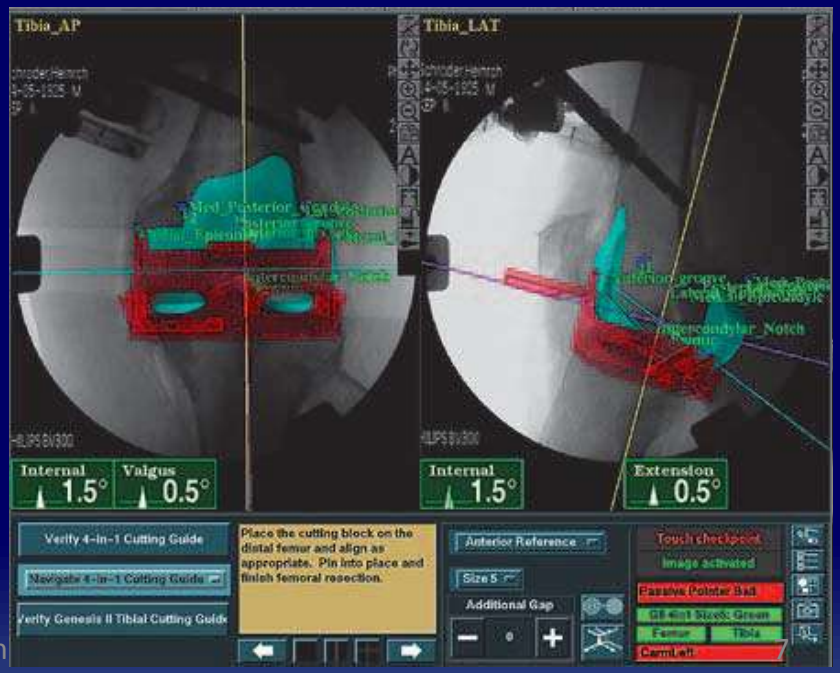

Pasif sistemler

- ✓ Bilgisayar destekli ortopedik cerrahi
  (Computer assisted orthopaedic surgery)

  Görüntü kullanan
  - ✓ Görüntü kullanmayan

Gerekli ekipmanlar

- ✓ Ameliyat öncesi planlayıcılar
- ✓ Ameliyat içi navigasyon ekipmanları
- ✓ Akıllı araçlar (Smart tools)
- ✓ Uzaktan kumandalı ya da kontrollü cerrahi teknolojiler

Robotik – Bilgisayar destekli cerrahi

- ✓ Temel prensipler ve tanımlamalar
  - ✓ Kaydetme-Tanıtma (Registration)
  - ✓ Bağlantı (Connection)
  - ✓ Cerrahi navigasyon (Surgical navigation)
  - ✓ Akıllı araçlar (Smart tools)

Robotik – Bilgisayar destekli cerrahi

Terapötik Obje

Navigasyon Sistemi

Sanal Obje

Robotik – Bilgisayar destekli cerrahi

- ✓ Kaydetme-Tanıtma (Registration)
  - ✓ İnvaziv yöntemler
  - ✓ Yüzey eşleştirme yöntemleri
  - ✓ USG

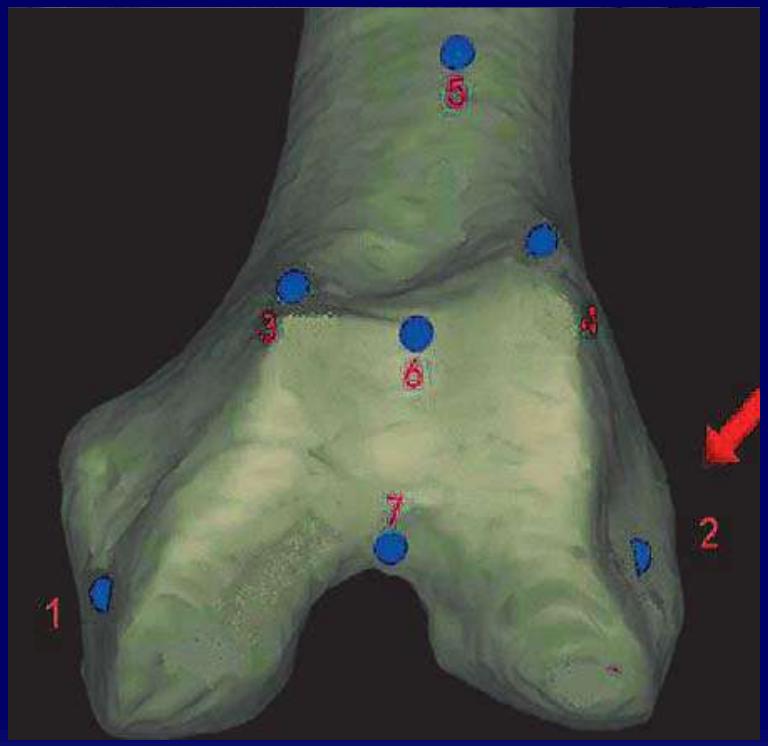

Bilgisayar destekli ortopedik cerrahi

- ✓ Femur ve tibiaya işaretleyici pinlerin yerleştirilmesi
- ✓ Pinlere ve gerekli cerrahi enstrumanlara LED aparatlarının yerleştirilmesi

Bilgisayar destekli ortopedik cerrahi

- ✓ Femur ve tibiadaki anatomik noktaların sisteme tanıtılması

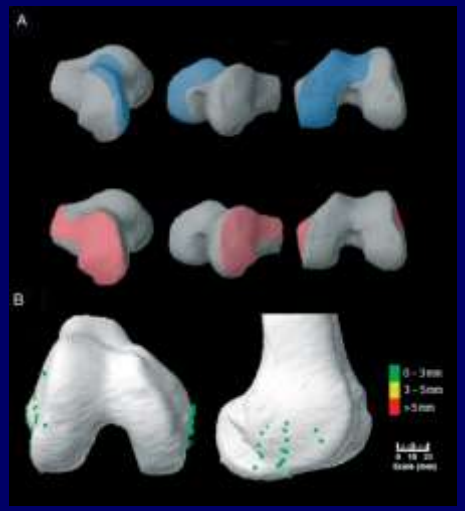

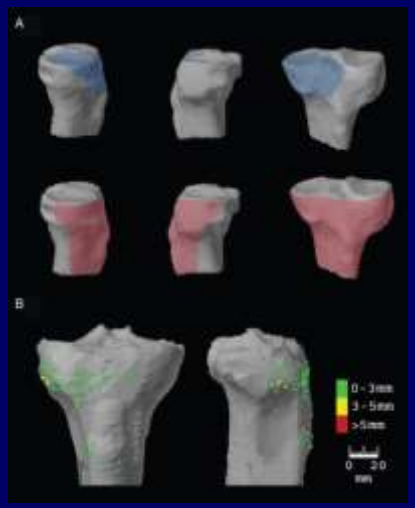

Bilgisayar destekli ortopedik cerrahi

- ✓ Kalça, diz ve ayak bileği eklemlerinin hareket eksenlerinin merkezlerinin tespit edilmesi

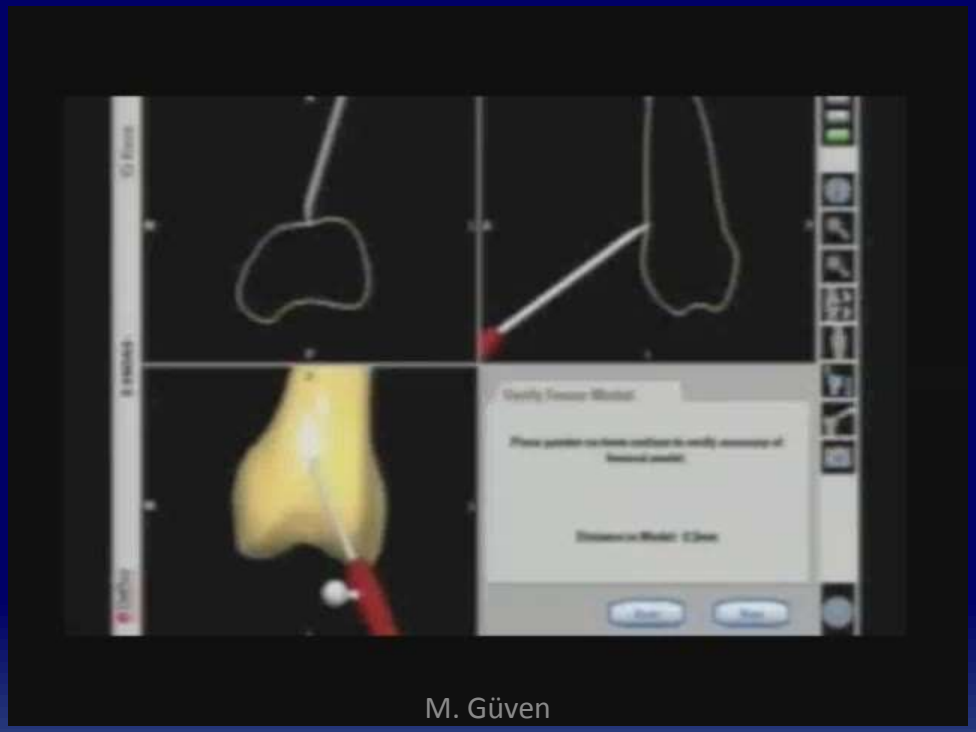

Bilgisayar destekli ortopedik cerrahi

- ✓ Kesi kılavuzlarının oryantasyon ve pozisyonları

Bilgisayar destekli ortopedik cerrahi

- ✓ Uygun kesilerin ardından deneme implantları yerleştirilerek alt ekstremite mekanik aksının sistem üzerinden izlenmesi
- ✓ Ameliyat içi verilerin kaydedilerek ameliyat sonrası klinik ve radyografik verilerle karşılaştırılması

Robot yardımlı ortopedik cerrahi

- ✓ Femur ve tibiaya işaretleyici pinlerin yerleştirilmesi
- ✓ Kalça, diz ve ayak bileği eklemlerinin spiral tomografisinin çekilmesi
- ✓ Tomografik verilerin bilgisayar yazılımına transferi

Robot yardımlı ortopedik cerrahi

- ✓ Kalça ve ayak bileği eklemlerinin merkezleri ile diz ekleminde gerekli anatomik noktaların belirlenmesi
- ✓ Alt ekstremitenin frontal, sagital ve rotasyonel diziliminin görüntüsel olarak elde edilmesi

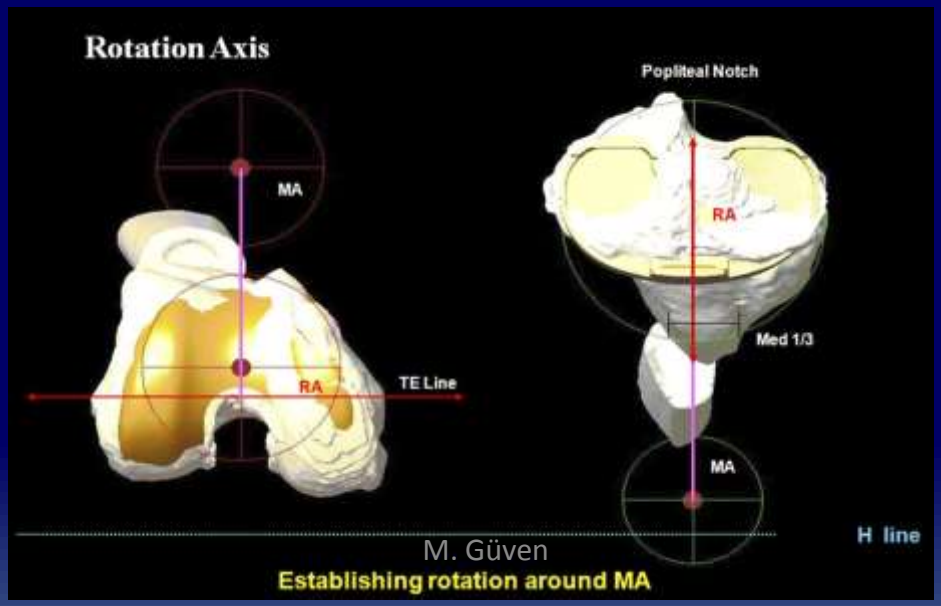

Robot yardımlı ortopedik cerrahi

- ✓ Sanal implantasyon

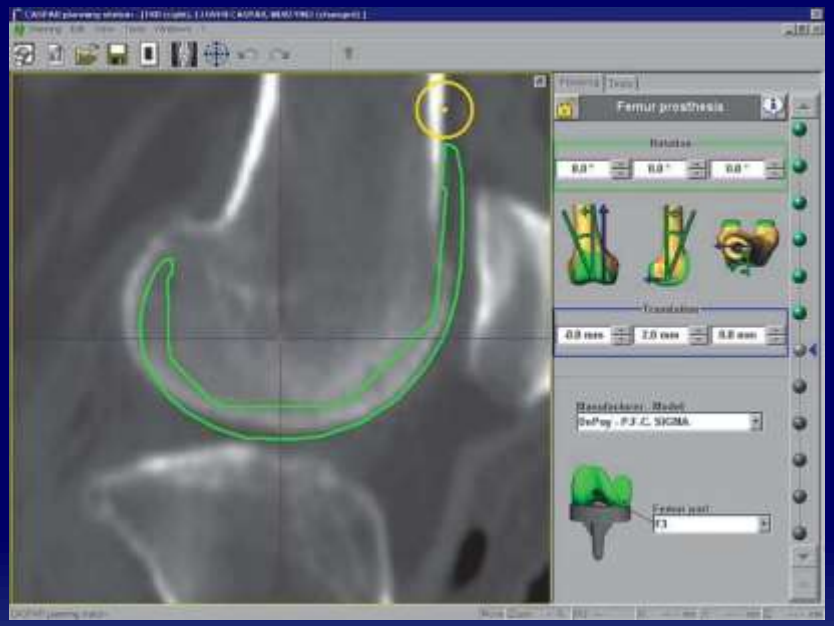

Robot yardımlı ortopedik cerrahi

- ✓ Uygun pozisyon elde edildikten sonra kesi alanlarının belirlenmesi
- ✓ Tüm verilerin bilgisayar sistemine ve robotik kontrol ünitesine aktarılması

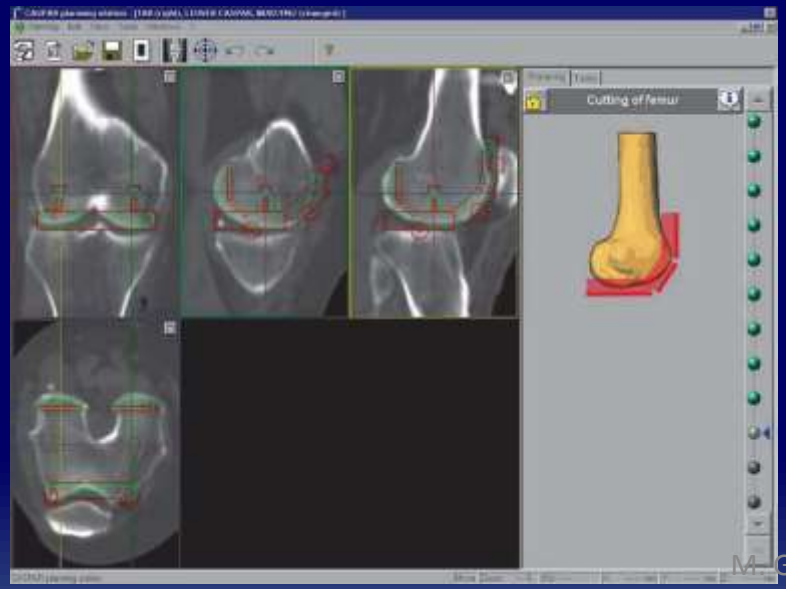

Robot yardımlı ortopedik cerrahi

- ✓ Standart cilt cilt-altı insizyonları
- ✓ Femur ve tibiadan diz ekleminin robotik frame sistemine tespiti
- ✓ Robotik ünite tarafından yüksek devirli traşlayıcılar ile kesilerin yapılması
- ✓ Cerrah tarafından komponentlerin yerleştirilmesi

Robotik – Bilgisayar destekli cerrahi

- ✓ Diz protezi uygulamaları dışında;
  - ✓ Total kalça artroplastisi
  - ✓ Omurga cerrahisi
  - ✓ Travma
  - ✓ Osteotomi uygulamaları
  - ✓ Ligaman rekonstrüksiyonu

TDP'de amaç

- ✓ Alt ekstremite mekanik aks diziliminin düzeltilmesi
- ✓ Eklem hattının korunması ve restorasyonu
- ✓ Bağ dengesinin sağlanması
- ✓ Normal Q açısının sağlanması

İdeal protez…

- ✓ Bağ dengesini bozmamalı
- ✓ Diz kinematiğini bozmamalı
- ✓ Fonksiyonel harekete mümkün olduğunca izin vermeli
- ✓ Anatomik bütünlüğü sağlamalı

Alt ekstremite mekanik aks dizilimi

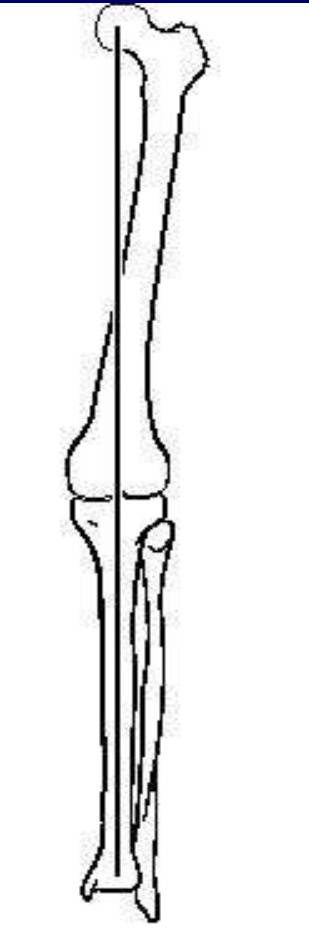

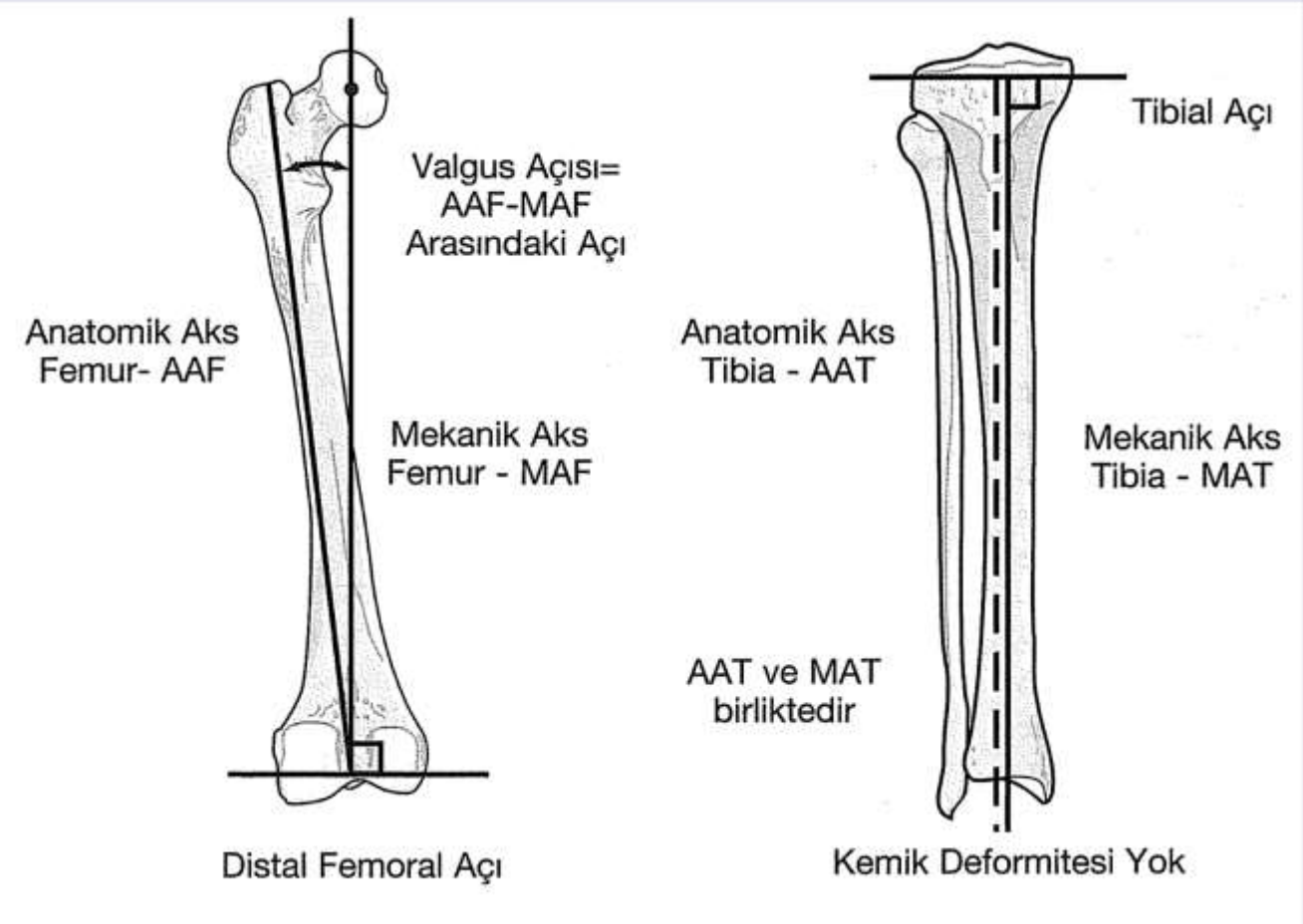

Cerrahi Teknik
Kemik kesileri

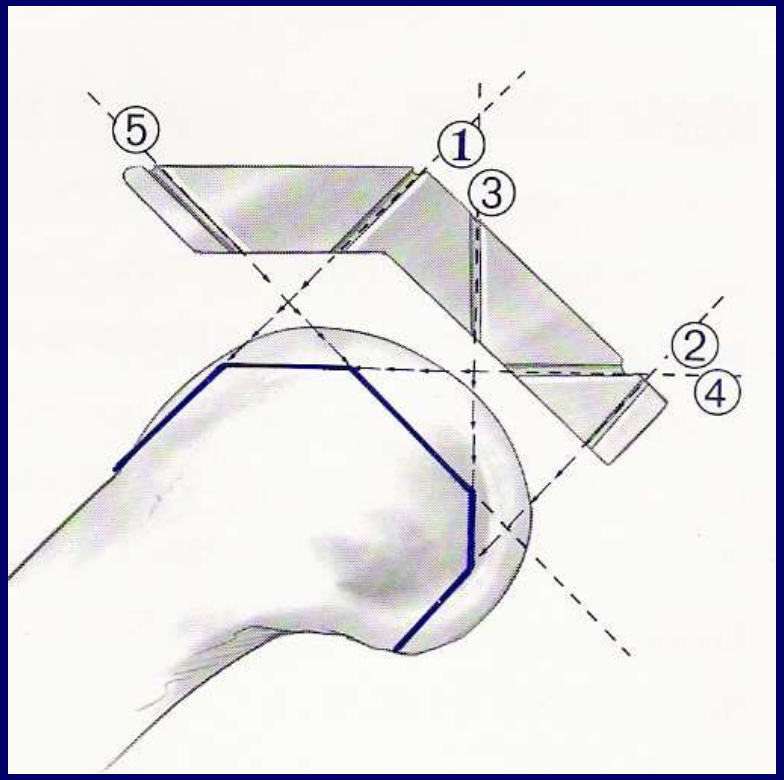

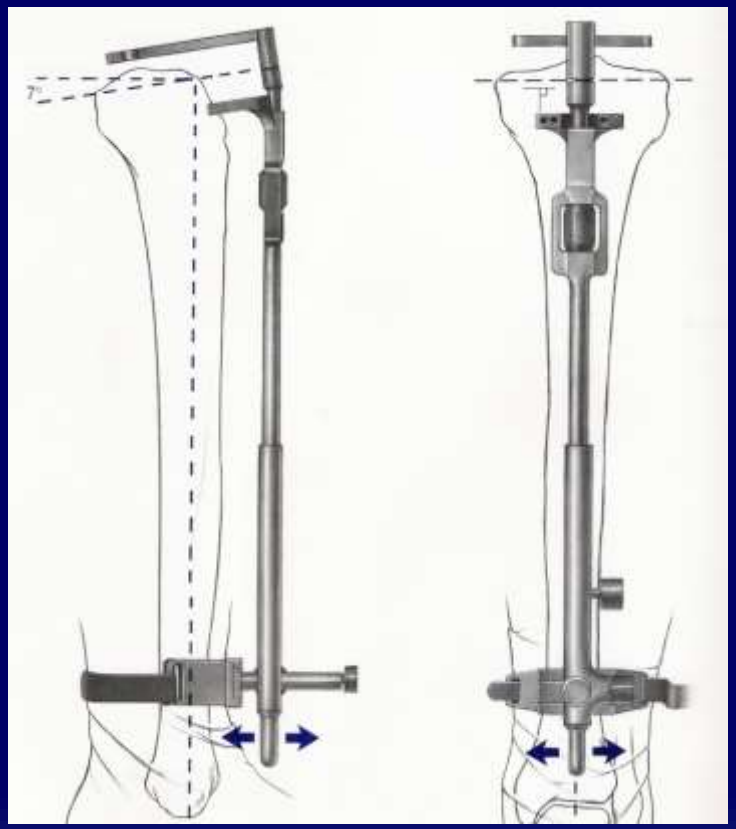

TDP'de başarısızlık

- ✓ Tibial, femoral ve patellar komponentlerin malpozisyonu

  Bargren JH, et al. *Clin Orthop Relat Res* 1983
  Jeffery RS, et al. *J Bone Joint Surg (Br)* 1991
  Fang DM, et al. *J Arthroplasty* 2009

- ✓ Alt ekstremite mekanik aks diziliminin sağlanamaması

  Fang DM, et al. *J Arthroplasty* 2009
  Choong PF, et al. *J Arthroplasty* 2010
  Longstaff LM, et al. *J Arthroplasty* 2009

TDP'de başarısızlık

- ✓ Kabul edilebilir sınırlar dışında implant dizilimi

%25

Mahaluxmivala J, et al. *J Arthroplasty* 2001

Bankes MJ, et al. *Knee* 2003

Mihalko WM, et al. *J Arthroplasty* 2005

Sınırlarımız ne?

- ✓ Rand JA, Coventry MB. *Clin Orthop Relat Res* 1988
  - ✓ 10 yıllık protez sağ kalımı
    - ✓ <4° malpozisyon - %90
    - ✓ >4° varus - %71
    - ✓ >4° valgus - %73

Sınırlarımız ne?

- ✓ Jeffrey RS, et al. *J Bone Joint Surg (Am)* 1991
  - ✓ 12 yıl sonra gevşeme oranları
    - ✓ Malpozisyon yok (3° ve daha az) - %3
    - ✓ >4° varus-valgus - %24

Diz artroplastisinde robotik-bilgisayar destekli cerrahide amaç

- ✓ Alt ekstremite dizilimi
- ✓ Bağ dengesinin sağlanması
- ✓ Yağ embolisinin önlenmesi
- ✓ Daha az kanama

Bilgisayar destekli ortopedik cerrahi

- ✓ Alt ekstremite mekanik aks dizilimi ve komponent pozisyonu daha iyi

  Hernandez-Vaquero D, et al. *Clin Orthop Relat Res* 2010
  Choong PF, et al. *J Arthroplasty* 2009
  Bäthis H, et al. *J Bone Joint Surg (Br)* 2004
  Chauhan SK, et al. *J Bone Joint Surg (Br)* 2004
  Chin PL, et al. *J Arthroplasty* 2005
  Seon JK, et al. *Int Orthop* 2009
  Haaker RG, et al. *Clin Orthop Relat Res* 2005

- ✓ Alt ekstremite mekanik aks dizilimi ve komponent pozisyonu konvansiyonel uygulamalarla kıyaslandığında farklı değil

  Kim YH, et al. J Bone Joint Surg (Br) 2007
  Kim YH, et al. J Bone Joint Surg (Am) 2009

Bilgisayar destekli ortopedik cerrahi

- ✓ Alt ekstremite mekanik aks dizilimi ve frontal-sagital planlarda komponent pozisyonu daha iyi, ancak rotasyonel planda konvansiyonel yöntemlerle fark yok

Matziolis G, et al. *J Bone Joint Surg (Am)* 2007

Cheng T, et al. *J Surg Res* 2011

Robot yardımlı ortopedik cerrahi

- ✓ Planlanan tibiofemoral dizilim ile elde edilen dizilim arasındaki fark < 3°

Siebert W, et al. *Knee* 2002

Borner M, et al. *Navigation and Robotics in total joint and spine surgery*, Springer Verlag, Berlin 2004

Bellemans J, et al. *Clin Orthop Relat Res* 2007

Song EK, et al. *Knee Surg Sports Traumatol Arthrosc* 2011

- ✓ Konvansiyonel yöntemle kıyaslandığında koronal, sagital ve özellikle de rotasyonel planlarda daha üstün

Moon YW, et al. *Comput Aided Surg* 2012

Robot – Bilgisayar destekli ortopedik cerrahi

- ✓ Yağ embolisi ?
- ✓ Kanama ?

Kim YH, et al. J Bone Joint Surg (Am) 2008
Haytmanek CT, et al. J Bone Joint Surg (Am) 2010

Bizlerden daha iyi yaptıkları şeyler neler?

- ✓ Mekanik aks dizilimi
  - ✓ Özellikle femur başı merkezinin tespiti
  - ✓ Deformiteli olgular (posttravmatik deformiteler, ekstraartiküler deformiteler)
- ✓ Tibial slope ayarlaması
- ✓ Frontal ve sagital planlarda simetrik eklem aralığı
- ✓ Femoral implant (IM çivi, distal femoral plaklar vb.) varlığında doğru kesilerin yapılması

Unikompartmantal ve modüler diz artroplastisinde robotik cerrahi

- ✓ Mekanik aks diziliminin ve cerrahi işlemin hatasız olma payının arttırılması
- ✓ Ameliyat öncesi planlama ve cerrahi prosedürün entegrasyonu
- ✓ Minimal invaziv cerrahi seçeneği

Unikompartmantal ve modüler diz artroplastisinde robotik cerrahi

- ✓ Tactile guidance system
  - ✓ Cerrah tarafından kontrol edilen robotik kol



Unikompartmantal ve modüler diz artroplastisinde robotik cerrahi

- ✓ Tactile guidance system
  - ✓ Bilgisayar destekli planlama ve kılavuzluk
    - ✓ Balans & Dizilim
    - ✓ İmplant pozisyonu ve büyüklüğü

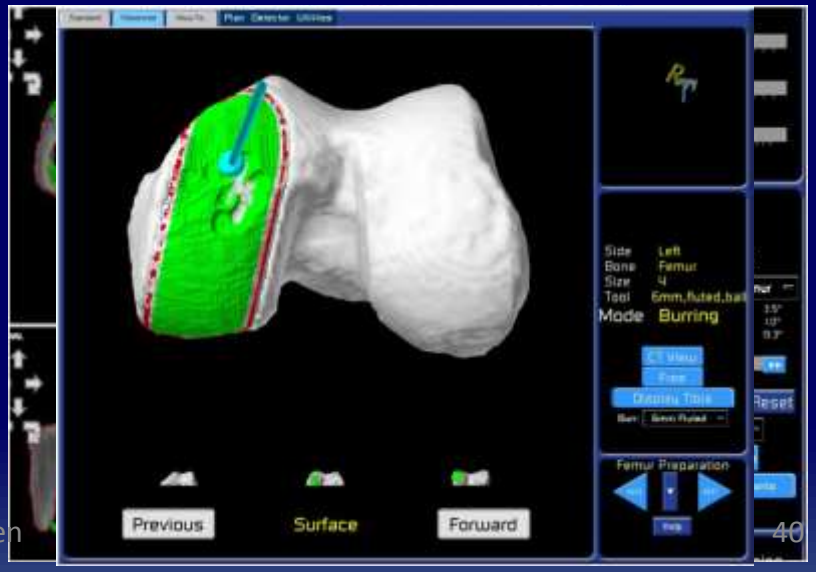

Unikompartmantal ve modüler diz artroplastisinde robotik cerrahi

- ✓ Tactile guidance system
  - ✓ Akıllı kemik kesme ve şekillendirme araçları
    - ✓ Minimal enstrümantasyon
  - ✓ Minimal invaziv cerrahi

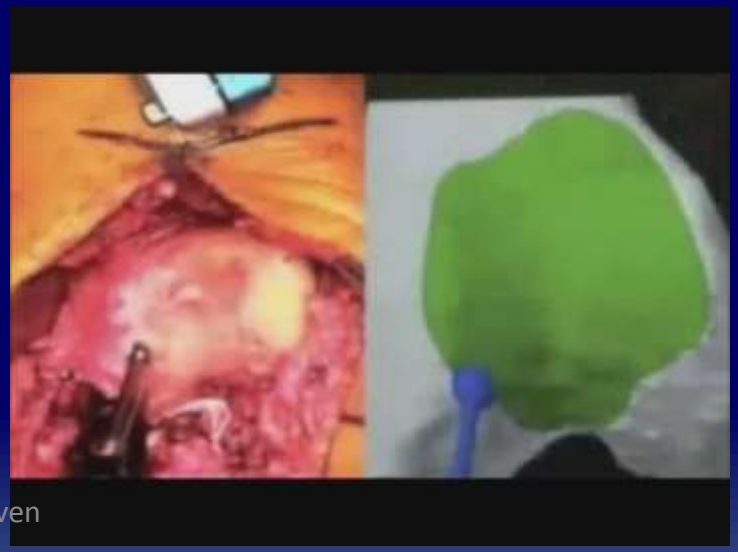

Unikompartmantal ve modüler diz artroplastisinde robotik cerrahi

- ✓ Lonner JC, et al. *Clin Orthop Relat Res* 2010
  - ✓ Rotasyonel planda hata
    - ✓ Konvansiyonel teknik 3,4°
    - ✓ Robotik cerrahi 1,8° ($p<0,05$)
  - ✓ Koronal planda hata
    - ✓ Konvansiyonel teknik 2,8°± -2,1°
    - ✓ Robotik cerrahi 0,2° ± -1,8° ($p<0,001$)

Robotik – Bilgisayar destekli cerrahi

- ✓ Avantajlar
  - ✓ Cerrahi öncesi planlama
  - ✓ Geometrik kesinlik, duyarlılık
  - ✓ Tekrarlanabilirlik
  - ✓ Hafıza
  - ✓ Yorgunluğa maruz kalmaması
  - ✓ Radyasyona duyarsızlık

Robotik – Bilgisayar destekli cerrahi

- ✓ Dezavantajlar
  - ✓ Öğrenme eğrisi yüksek
  - ✓ Donanım ve yazılım hataları
  - ✓ Kamera sistemi ile ilgili hatalar
  - ✓ Cerrahi sürede uzama
  - ✓ Spesifik komplikasyonlar
  - ✓ Maliyet

Robotik – Bilgisayar destekli cerrahi

- ✓ Yeni ve sürekli gelişen bir teknoloji
- ✓ Ameliyat öncesi neredeyse kusursuza yakın bir planlama
- ✓ Kemik rezervinin hatasız hazırlanması ve doğru implant dizilimi
- ✓ Erken dönem fonksiyonel sonuçlar oldukça yüz güldürücü
- ✓ Geç dönem sonuçları ?

Robotik – Bilgisayar destekli cerrahi

- ✓ Cerraha bağlı faktörler
  - ✓ Karar verme yeteneği
  - ✓ Tecrübe
  - ✓ Adapte olabilme özelliği
  - ✓ Bilgi birikimi

Teşekkür ederim